HOSPITAL
BEATRIZ
ÂNGELO



Tumores Vasculares

HOSPITAL
BEATRIZ
ÂNGELO

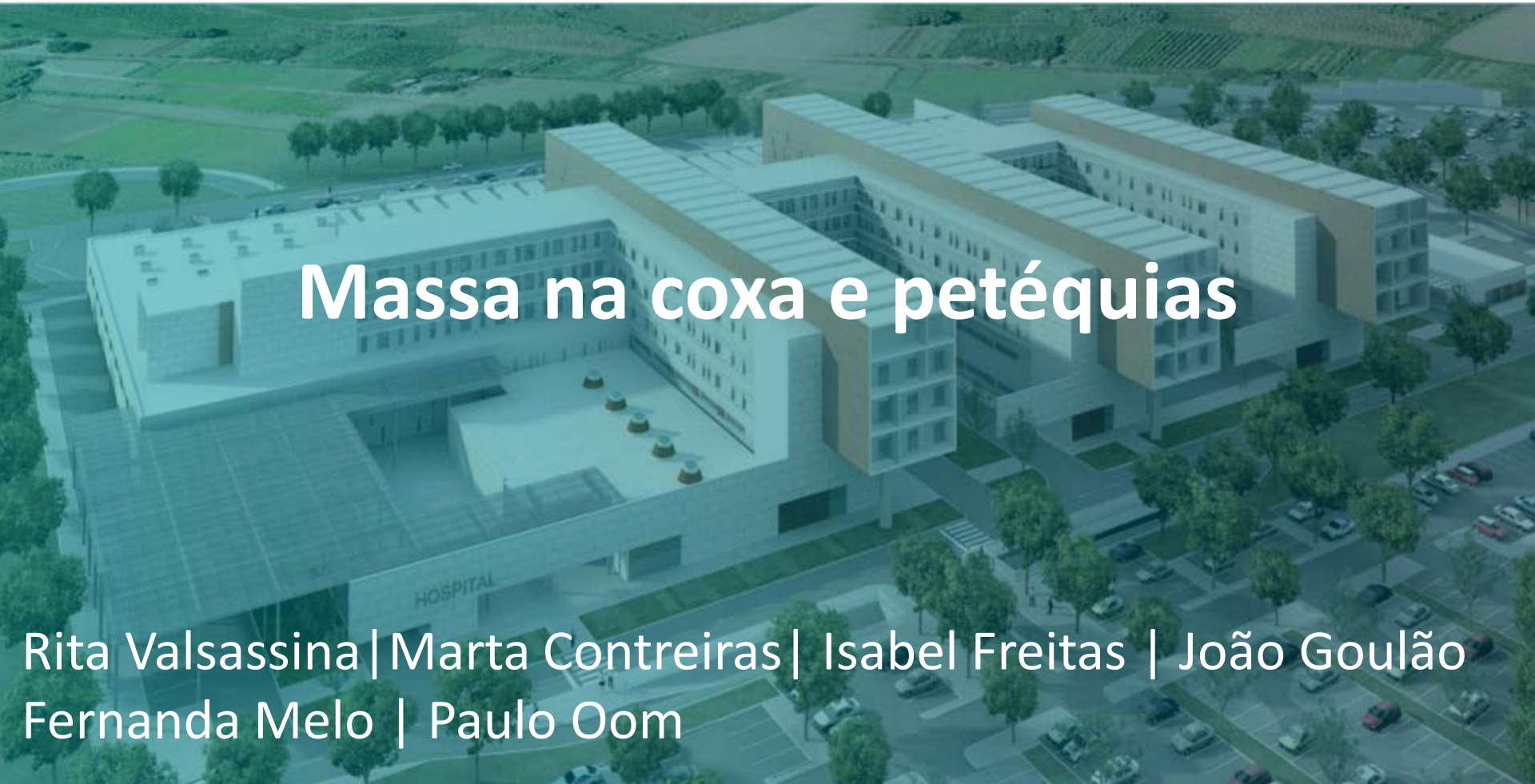

Massa na coxa e petéquias

Rita Valsassina | Marta Contreiras | Isabel Freitas | João Goulão
Fernanda Melo | Paulo Oom

HOSPITAL BEATRIZ ÂNGELO

História Clínica

B.E., sexo feminino

- Pais jovens, saudáveis, não consanguíneos
- GIPI, planeada, vigiada e sem intercorrências.
  - Serologias maternas do 3º Trimestre: **NEGATIVAS** para anticorpos anti-VIH 1 e 2, anti-treponema , AgHBs, anti-hepatite C e toxoplasmose. **Imune** para a rubéola (1ºT).
  - *Streptococcus agalactiae* recto-vaginal (37 semanas): **NEGATIVO**
  - Ecografias obstétricas: sem alterações.

- Parto eutócico às 39 semanas + 4 dias. Cefálica.
  RBA **<6h** horas antes do parto, líquido amniótico claro.
- PN 3290g (p47, AIG)
- IA 10/10/10

HOSPITAL BEATRIZ ÂNGELO

História Clínica

Ao nascer...

- Petéquias
- Massa gigante na coxa direita

HOSPITAL BEATRIZ ÂNGELO

Qual a primeira hipótese de diagnóstico

1. Hemangioma infantil
2. Angioma em tufos
3. Hemagioendotelioma Kaposiforme
4. Granuloma piogénico
5. Malformação arteriovenosa

HOSPITAL BEATRIZ ÂNGELO

Qual a primeira hipótese de diagnóstico

1. Hemangioma infantil
2. Angioma em tufos
3. **Hemagioendotelioma Kaposiforme**
4. Granuloma piogénico
5. Malformação arteriovenosa

HOSPITAL BEATRIZ ÂNGELO

Malformações Vasculares

Infantile

Congenital

- Vascular Anomalies
  - Vascular Tumors
    - Hemangioma
    - Kaposiform hemangioendothelioma
    - Tufted angioma
    - Pyogenic granuloma
  - Vascular Malformations
    - Capillary
    - Venous
    - Lymphatic
    - Arteriovenous
    - Complex (combined)

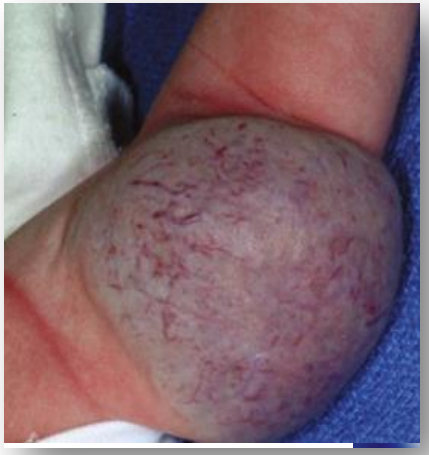

Hemagioentotelioma Kaposiforme

- Tumor vascular raro
- Ocorre tipicamente na infância
  - Presente no nascimento em 50% dos casos
- Localmente agressivo
  - envolve os tecidos superficiais e profundos
  - raramente o retroperitoneu, o mediastino ou órgãos sólidos
- Incidência estimada - 0.07/100.000 crianças por ano
- Sexo feminino = masculino

HOSPITAL BEATRIZ ÂNGELO

Que exames complementares de diagnóstico solicitava

1. Ecografia das partes moles
2. Hemograma
3. RM
4. Coagulação
5. Todos os anteriores

HOSPITAL BEATRIZ ÂNGELO

Que exames complementares de diagnóstico solicitava

1. Ecografia das partes moles
2. Hemograma
3. RM
4. Coagulação
5. **Todos os anteriores**

HOSPITAL BEATRIZ ÂNGELO

Exames Complementares de Diagnóstico

Hb	17,1 g/dL
Leucócitos Neutrófilos	15 200/uL 70%
Plaquetas	**69 000/uL**

TP	14,5 s (11,8-15,1s)
APTT	**42s** (24-35s)
Fibrinogénio	**24 mg/dL** (169-515 mg/dL)
D-dímeros	**31,77 mg/L** (<0,50)

Trombocitopénia e coagulopatia

HOSPITAL BEATRIZ ÂNGELO

Exames Complementares de Diagnóstico

- Volumosa **lesão expansiva** com sinal de partes moles
- Componente **infiltrativo multicompartimental**, centrada no 1/3 médio anterior da coxa
- infiltra os planos musculares e extende-se à raiz interna da coxa, infiltrando a fascia interaponevrótica
- Extensão ao **compartimento retroperitoneal**, envolvendo o feixe vascular e a vertente interna dos músculos psoas-iliacos

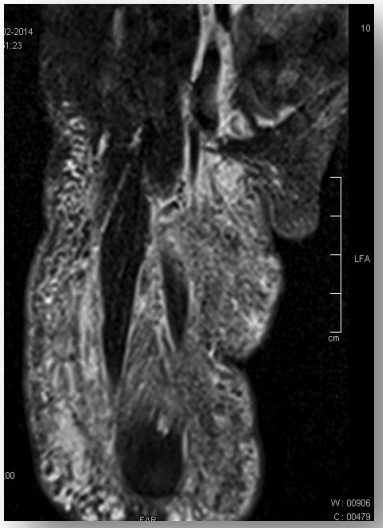

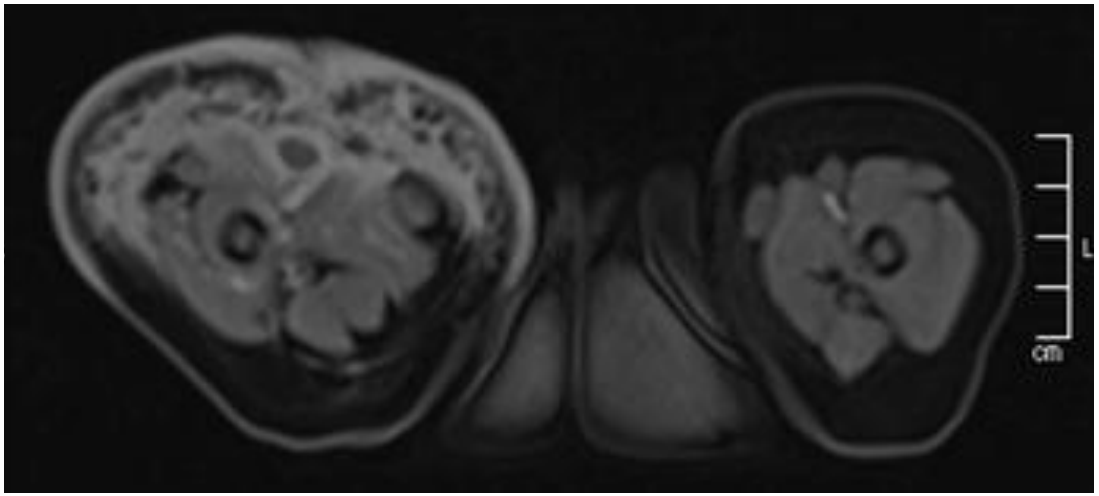

Hemagioentotelioma Kaposiforme

DIAGNÓSTICO

- Clínica + Coagulopatia + **biópsia**
  - **Histologia característica;**
    - dispensável nas situações com grande risco hemorrágico
  - Dx presumptivo

- RMN
  - delimitar a extensão da doença
  - Ddx com tumores vasculares
  - documentar a reposta ao tratamento

Hemagioentotelioma Kaposiforme

Complicações mais grave

Sindrome de Kasabach-Merritt (SKM)

- Coagulopatia
  - trombocitopénia grave
    - Diminuição do $t_{1/2}$
    - Sequestro plaquetário
  - consumo dos factores de coagulação

- complicação em 70% dos casos

HOSPITAL BEATRIZ ÂNGELO

Qual a terapêutica de primeira linha

1. *Wait and see*
2. Concentrado plaquetário e plasma fresco congelado
3. Corticoide
4. Propanolol
5. Vincristina

HOSPITAL BEATRIZ ÂNGELO

Qual a terapêutica de primeira linha

1. *Wait and see*
2. Concentrado plaquetário e plasma fresco congelado
3. Corticoide
4. Propanolol
5. **Vincristina**

HOSPITAL BEATRIZ ÂNGELO

Evolução durante o internamento

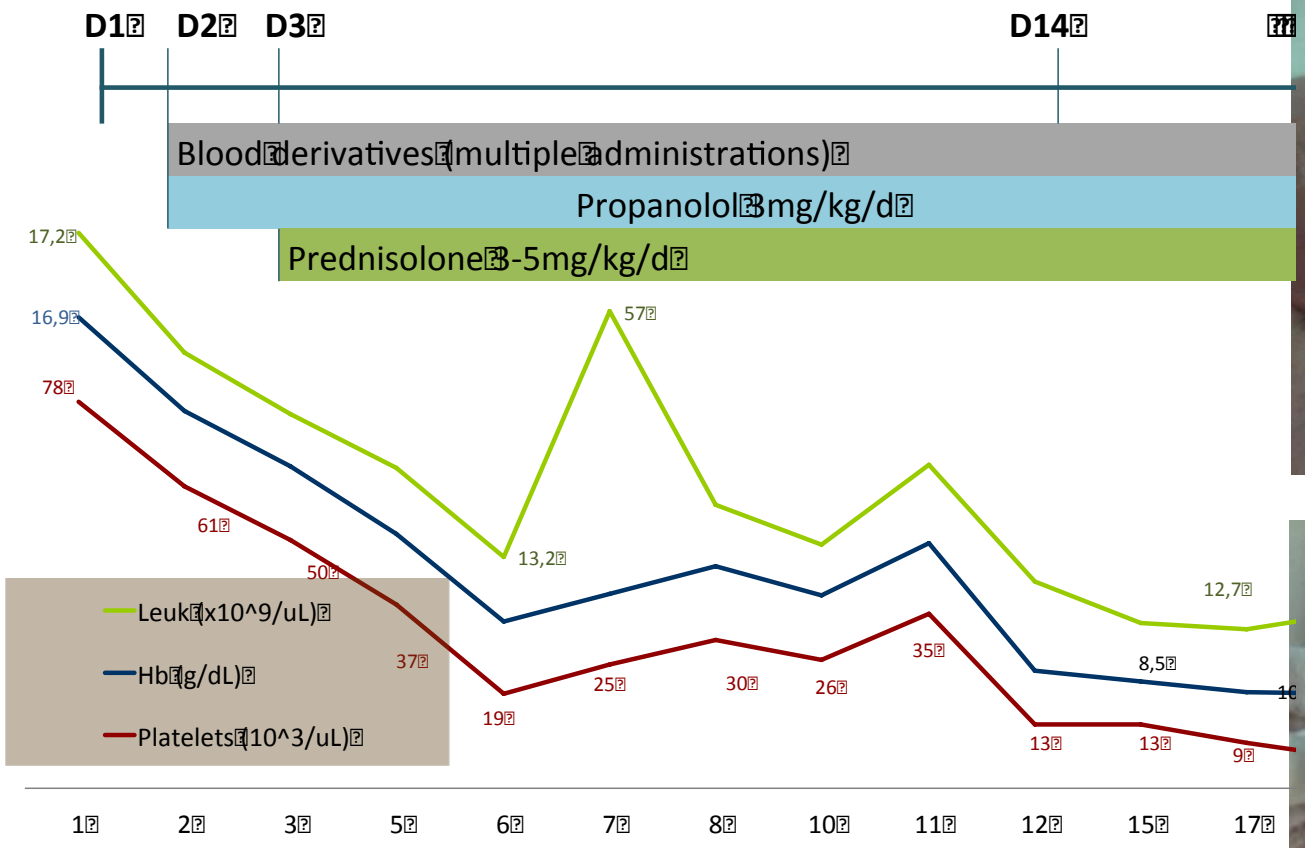

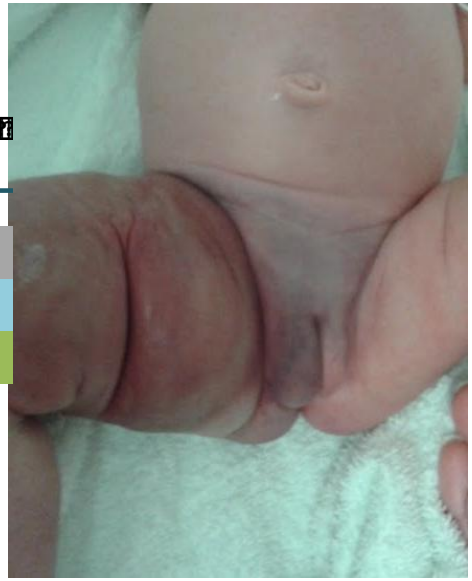

D2:

- Ecocardiograma sem alterações estruturais, com boa função
- ECG: sem alterações

HOSPITAL BEATRIZ ÂNGELO

Evolução durante o internamento

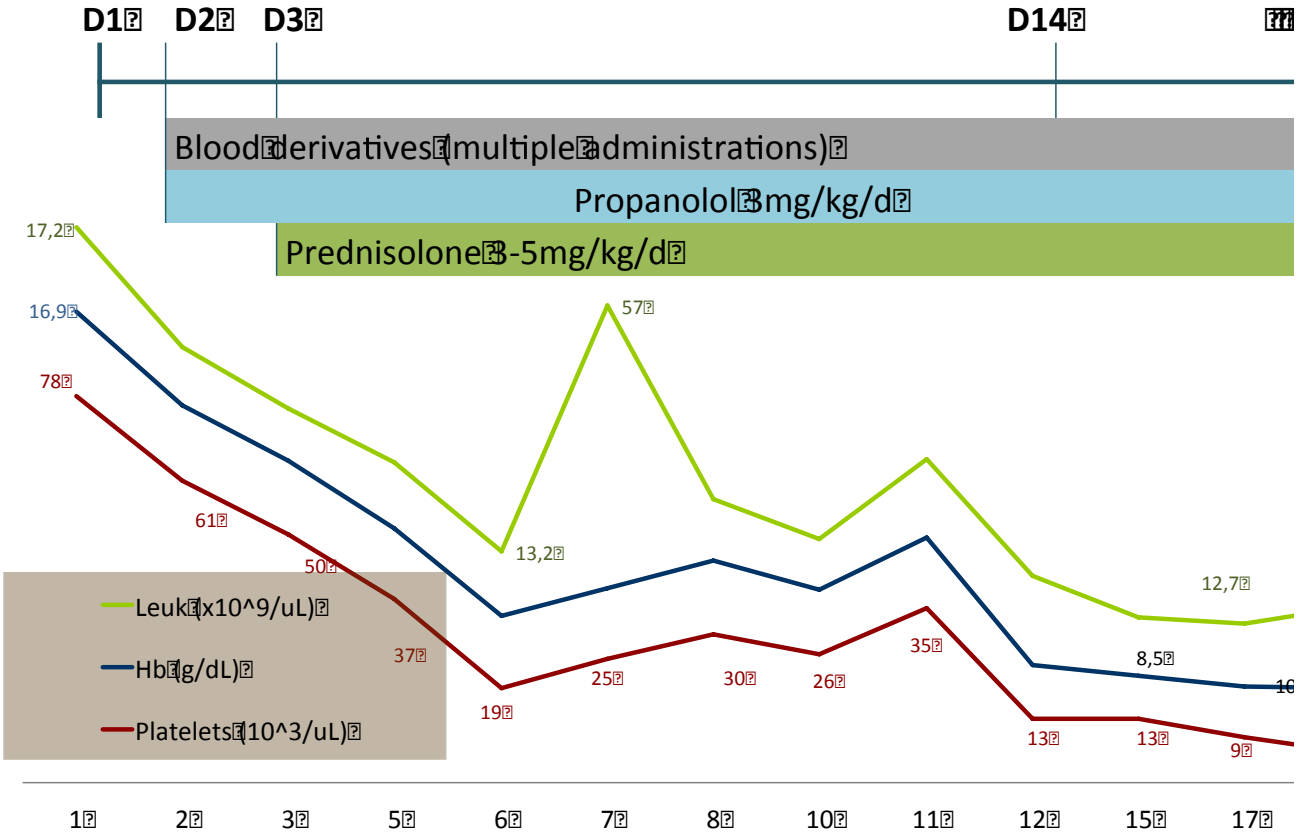

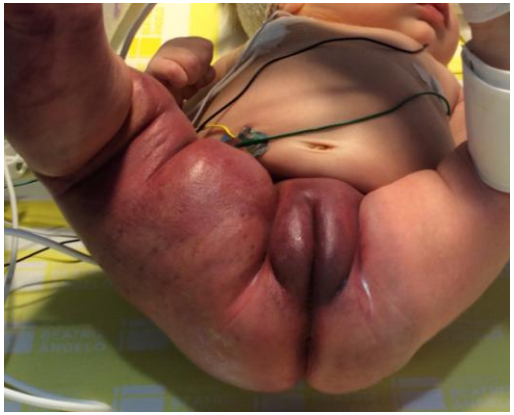

Hemagioentotelioma Kaposiforme

- Terapêutica
  - Ausência de *guidelines* internacionais
  - Individualizada
  - Tamanho, localização, sintomas presentes e associação ou não a trombocitopénia e coagulopatia

Sem KM
- *Wait and see*
- Excisão cirúrgica
- Laser
- **Terapêutica farmacológica**
  - Corticoides – altas doses
  - Vincristina
  - Antiagregantes (AAS, ticlopidina)

Com KM
- **Suporte hemostático**
  - Concentrado plaquetário e plasma **apenas** se hemorragia activa
  - Concentrado eritrocitário - se sintomática
- Cirurgia (*life-saving)*
- **Terapêutica farmacológica**

HOSPITAL BEATRIZ ÂNGELO

Perante o agravamento clínico
Quais as opções terapêuticas

1. Ibuprofeno
2. Clopidogrel
3. AAS + Tioclopidina + Vincristina
4. Embolização percutânea
5. Radioterapia

HOSPITAL BEATRIZ ÂNGELO

Perante o agravamento clínico
Quais as opções terapêuticas

1. Ibuprofeno
2. Clopidogrel
3. **Vincristina + AAS + Tioclopidina**
4. Embolização percutânea
5. Radioterapia

Hemagioentotelioma Kaposiforme

Terapêutica

- ESQUEMA VAT
  Vincristina + AAS + Ticlopidina
  - Duração: 20-24 semanas
  - Objectivos:
    - Aumento das plaquetas superior ou igual a $20x10^9/L$
    - Redução das dimensões da lesão
  - Recomendações:
    - Iniciar precocemente, apos estabilização clínica
    - Requer CVC

Fernandez-Pineda et al, 2013

Evolução durante o internamento

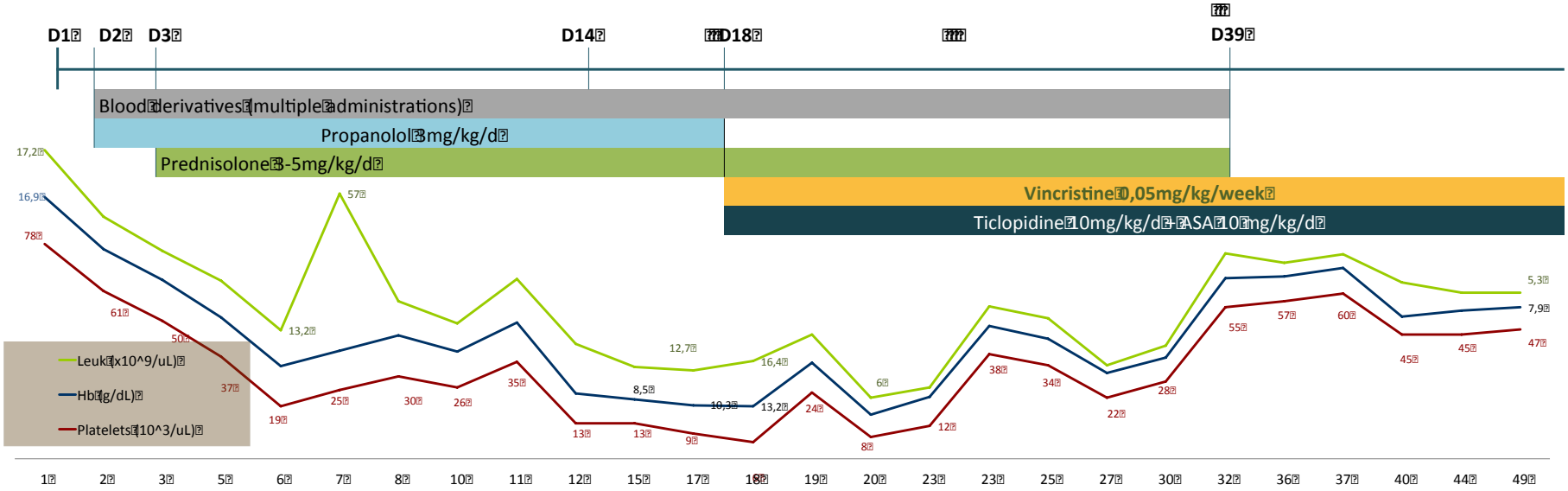

D18:

- Concentrado plaquetário e eritrocitário
- Colocação de CVC
- Inicio de VAT

HOSPITAL BEATRIZ ÂNGELO

Evolução durante o internamento

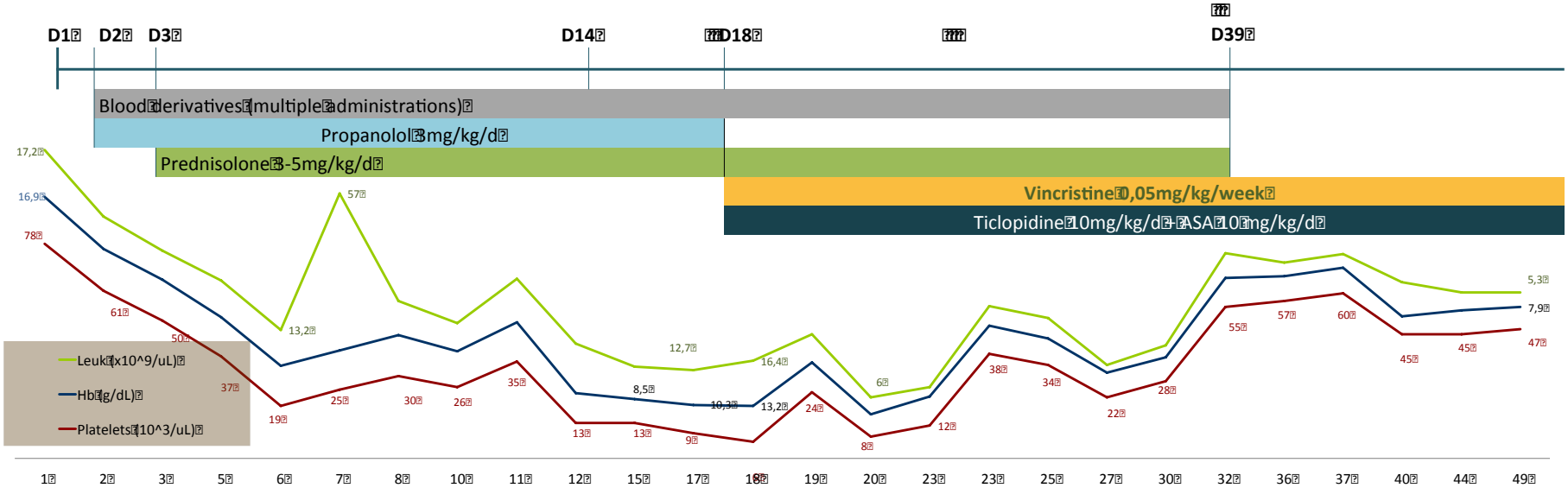

D49

ALTA

FOLLOW UP H. DIA

HOSPITAL BEATRIZ ÂNGELO

Evolução pós VAT

Aos 8 meses

- 24 ciclos de vincristina + tioclopidina e clopidogrel
- 1 mês de prednisolona
- **Plaquetas 31 000/uL**
- **Massa volumosa**

HOSPITAL BEATRIZ ÂNGELO

Exames Complementares de Diagnóstico

- Redução praticamente total, do componente pélvico profundo e retroperitoneal
- **Lesão vascular** na vertente anterior da coxa menos expressiva, ainda com espessamento da pele e do tecido celular subcutâneo, envolvendo o **feixe vascular e a vertente interna dos músculos psoas-iliacos**

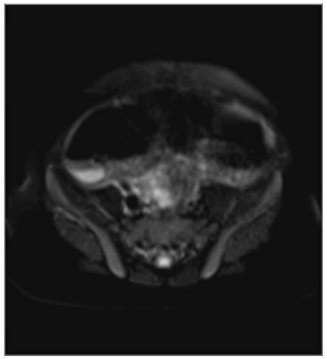

HOSPITAL BEATRIZ ÂNGELO

Qual a atitute perante a situação actual

1. *Wait and see*
2. Sirolimus
3. Embolização percutanea
4. Radioterapia
5. Ressecção cirurgica

HOSPITAL BEATRIZ ÂNGELO

Qual a atitute perante a situação actual

1. *Wait and see*
2. **Sirolimus**
3. Embolização percutanea
4. Radioterapia
5. Ressecção cirurgica

HOSPITAL BEATRIZ ÂNGELO

Hemagioentotelioma Kaposiforme

Terapêutica

© 2015 John Wiley & Sons Ltd
British Journal of Haematology, 2015, 171, 38–51

Table I. The various treatment options available for KHE/TA with KMP showing possible doses, side effects, delivery routes and some treatment recommendations.

Treatment Modality	Usual Dose	Expected response rate	Side effects	Time to response	Recommendation
Steroid					
Vincristine	0·05 mg/kg/week	78% (Wang *et al*, 2015)	Peripheral mixed sensorimotor neuropathy, constipation, ileus	4 weeks	1st line therapy
Interferon 2a or 2b	3 million iu/m^2/day	<50% (Enjolras *et al*, 1997; Sarkar *et al*, 1997)	Transient neurological symptoms, rarely irreversible spastic diplegia in infants, elevated AST and ALT, flu-like symptoms, cytopenias	Weeks	Not as 1st line therapy, but may be useful in relapsed or refractory cases
Radiotherapy	Varies. 600 cGy in one study	75% (Shin *et al*, 2000)	Secondary malignancies, limb shortening	Days to weeks	Only in life-threatening situations or where multiple failed previous lines of therapy
Embolization	NA	60-70% in some centres (Ryan *et al*, 2010; Wang *et al*, 2015)	Limb shortening, pain and infarction of normal tissue, limb loss	Days	Proceed with extreme caution as 1st or 2nd line therapy if anatomically feasible and appropriate experience
Sirolimus	0·8 mg/m^2/dose bd, titrate to trough level of 10–15 ng/ml	More studies needed, 100% response rate in small series (Kai *et al*, 2014)	Abdominal pain, hypercholesterolaemia, hypertension, cytopenias, oedema, renal impairment, arthralgia, immunosuppression	5–15 days	2nd line therapy
Aspirin/Ticlopidine	10 mg/kg/day aspirin 10 mg/kg/day ticlopidine	62% (Moimeaux *et al*, 1992; Enjolras *et al*, 1997)	Theoretical risk of bleeding. Small risk of Reyes Syndrome with aspirin. Diarrhoea with ticlopidine	Days	1st or 2nd line adjuvant therapy
Propranolol	1–2 mg/kg/day	1/3 of patients respond (Chiu *et al*, 2012; Wang *et al*, 2014a)	Hypoglycaemia, hypotension, bronchial hyperreactivity, seizure, restless sleep, constipation and cold extremities	Gradual response over several months	Little evidence to support a recommendation for routine use

HOSPITAL BEATRIZ ÂNGELO

Hemagioentotelioma Kaposiforme

SIROLIMUS

- Inibidor mTOR
  - Inibe a proliferação e metabolismo celular, a linfangiogenese e a angiogenese
- Objectivos:
  - Aumento das plaquetas (> $100x10^9$/L) mantido
  - Redução das dimensões da lesão
- Duração: 24 meses
- Recomendações:
  - Níveis 8 a 15 ng/mL
  - Controlo analítico de 3-3 meses

HOSPITAL BEATRIZ ÂNGELO

Qual a evolução esperada

1. *Regressão completa*
2. Aumento da lesão com o crescimento
3. Regressão parcial com lesões sequelares
4. Períodos de remissão e agravamento
5. Persistência da lesão existente

HOSPITAL BEATRIZ ÂNGELO

Qual a evolução esperada

1. *Regressão completa*
2. Aumento da lesão com o crescimento
3. **Regressão parcial com lesões sequelares**
4. Períodos de remissão e agravamento
5. Persistência da lesão existente

HOSPITAL BEATRIZ ÂNGELO

Hemagioentotelioma Kaposiforme

PROGNÓSTICO

Remissão espontânea ou induzida pelo tratamento, mas nunca completa

- Taxa de mortalidade
  - com KM - 12-24%
    - hemorragia, sépsis, falência orgânica, invasão directa de orgão vital
- Lesões residuais
  - Pápulas cor vinho do porto, zona de edema com telangiectasias, infiltrado subcutâneo fibroso
- Complicações crónicas
  - Edema e dor crónica, problemas ortopédicos
    - contracturas, escoliose, défices funcionais

HOSPITAL BEATRIZ ÂNGELO

Evolução sob Sirolimus

Aos 3 anos

- 12 meses de terapêutica com sirolimus
- Plaquetas 85 000/uL

HOSPITAL
BEATRIZ
ÂNGELO

Angioma da face

Rita Valsassina | Fernanda Melo

HOSPITAL BEATRIZ ÂNGELO

História Clínica

J.P., sexo feminino

- G5P4, mal vigiada.
  - HTA mal controlada, DM gestacional não medicada, fumadora
  - Serologias maternas: **NEGATIVAS** para anticorpos anti-VIH 1 e 2, anti-treponema , AgHBs, anti-hepatite C e toxoplasmose. **Imune** para a rubéola (1ºT).
  - *Streptococcus agalactiae* recto-vaginal: **Desconhecido**
  - Ecografias obstétricas: 24+3 (P50), 31+3 (RCF, EP 1199g, aumento de resistênciana AU).
  - Ecocardiograma fetal: sem alterações.

- CST às 31sem + 3 dias, por pré-eclampsia com trombocitopenia e alterações da função hepática
- IMF incompleta (1 toma de dexametasona)
- PN 1136g (p<10, LIG); IA 7/9/9

HOSPITAL BEATRIZ ÂNGELO

História Clínica

Internada na UCERN

muito baixo peso

restrição do crescimento fetal (p<10)

doença de membrana hialina grau II

ictericia

refluxo gastro-esofágico

História Clínica

Com 22 dias de vida

- **Fase expansiva rápida**

HOSPITAL BEATRIZ ÂNGELO

Exames Complementares de Diagnóstico

Provável hemangioma parotideo direito

Hb	17,1 g/dL
Leucócitos Neutrófilos	15 200/uL 70%
Plaquetas	**69 000/uL**

TP	14,5 s (11,8-15,1s)
APTT	**42s** (24-35s)
Fibrinogénio	**24 mg/dL** (169-515 mg/dL)
D-dímeros	**31,77 mg/L** (<0,50)

Sem lesão estrutural ou funcional

PROPANOLOL
Indução lenta
D 27

Exames Complementares de Diagnóstico

- **D50**
  - Agravamento da lesão
  - Hemangioendotelioma?
    - Sem coagulopatia

PROPANOLOL
+
PREDNISOLONA

História Clínica

Consulta de Dermatologia

- 55 dias de vida

- mais volumosa
- consistência + dura

- Re-internamento na UCERN
  - Aumento do propanolol até 4mg/kg/dia
  - RM

Exames Complementares de Diagnóstico

- assimetria do volume das parótidas, por marcado aumento da direita
- lesão interessando os lobos superficial e profundo, delimitada e contornos regulares, máximos eixos 42x 44x48 mm
- pequenos componentes hemorrágicos
- **sem compressão faringe, via aérea ou estruturas vasculares**;

hemangioma infantil misto?

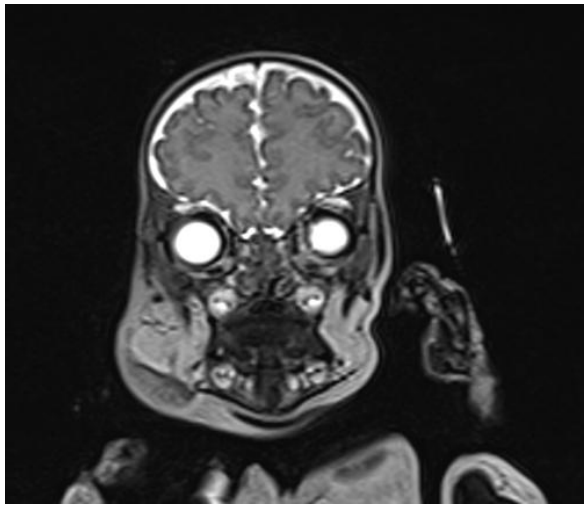

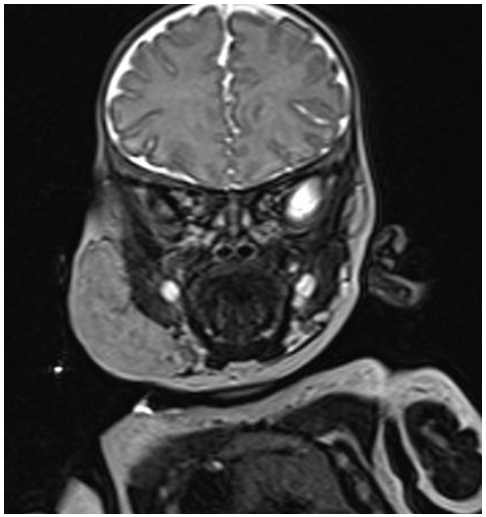

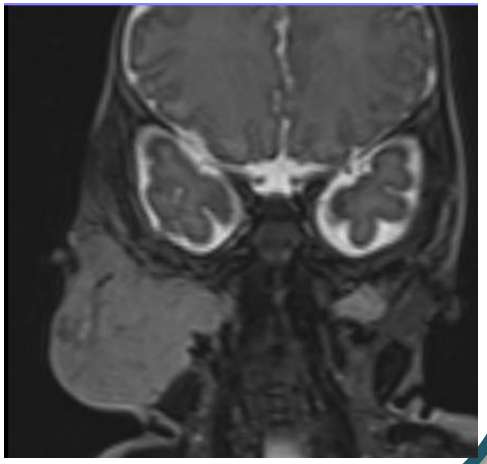

HOSPITAL BEATRIZ ÂNGELO

História Clínica

Evolução

Seguimento em consulta de Dermatologia

- Boa evolução clinica
- Diminuição do volume da lesão
- Diminuição da consistência

- 6 meses de vida
  - **Desmame lento dos corticoides**
  - Hemangioma em regressão

- Seguimento multidisciplinar em consulta de Pediatria; Oftalmologia; ORL e MFR

Malformações vasculares

- Hemangioma infantil
  - Muito comuns
  - Presentes pouco depois do nascimento; 30% tem lesões percursoras ao nascimento
  - Evolução:
    - Proliferação
    - Involução
    - Fibrose
  - Responde ao Propanolol

HOSPITAL BEATRIZ ÂNGELO

Malformações Vasculares

Infantile

Congenital

- Vascular Anomalies
  - Vascular Tumors
    - Hemangioma
    - Kaposiform hemangioendothelioma
    - Tufted angioma
    - Pyogenic granuloma
  - Vascular Malformations
    - Capillary
    - Venous
    - Lymphatic
    - Arteriovenous
    - Complex (combined)

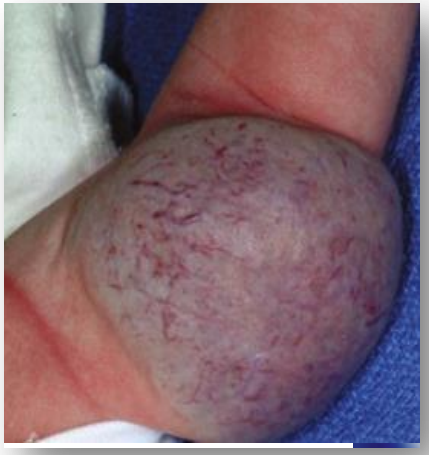

HOSPITAL
BEATRIZ
ÂNGELO