HOSPITAL
BEATRIZ
ÂNGELO

Deu-me a volta ao estômago.

Hugo Cavaco

Casos Clínicos Interativos em Neonatologia

12 de Outubro de 2017

Serviço de Pediatria do HBA
Diretor – Dr. Paulo Oom
Unidade de Neonatologia
Coordenadora – Dra. Fernanda Melo

História Clínica

Antecedentes maternos / História obstétrica

- Mãe 33 anos, 0Rh+. Miomectomia e endometriose (quistectomia do ovário direito).

- IO: **0230** (2 nados-mortos 25s e 23s; 3 AE). Estudo de trombofilias negativo. Pais **primos em 2º grau**.

- **APPT às 26s+5d**, ciclo maturação fetal e colocação de cerclage.

- Serologias: negativas para anticorpos anti-VIH 1 e 2, anti-treponema , AgHBs e toxoplasmose. Imune para a rubéola (1ºT).

História Clínica

Antecedentes maternos / História obstétrica

- Ecografias obstétricas
  - HBA 31s+6d:
    - feto P25/50
    - LA no limite superior do normal
    - Fluxometria sem alterações
    - Pé boto bilateral
    - Imagem de ponte placentar (brida amniótica)

- Ecocardiograma fetal
  - CIV perimembranosa pequena

História Clínica

Parto

- Início de **trabalho de parto espontâneo**, fez 2 tomas do 2º ciclo de maturação
- Cesariana às **33s+4d** por causa materna (útero miomatoso), RBA intra-parto
- Somatometria: PN 1580g (P10); C – 44cm (P50); PC – 30,7cm (P50)

Avaliação do RN

- Índice de Apgar: 4/8/9
- Deprimido, hipotónico e cianosado
- FC <100bpm
- Sem movimentos respiratórios espontâneos
- Secreções abundantes
- Resposta após ventilação por pressão positiva
- Transferido para a UCERN em nCPAP

EVOLUÇÃO

UCERN

- Admissão:
  - Sem movimentos respiratórios espontâneos
  - Insuficiência respiratória ➔ necessidade de IOT e VM, administração de surfactante
    - Secreções abundantes no TET
  - Av. Analítica: L 12.000/uL; N 30,9%; PCR<0.03mg/dL
  - Gasimetria sem acidose metabólica
  - Observação por cardiologia pediátrica: PCA, sem outras alterações estruturais
  - Distensão abdominal marcada, aspiração de secreções e ar em grande quantidade

Evolução

UCERN

- Admissão:
  - Pé boto bilateral
  - Deformação punhos/mãos (artrogripose)
  - Sucção presente, não muito vigorosa; ROTs presentes e simétricos
  - Reativo; hipotonia axial
  - Fácies aparentemente incaracteristico

Hipóteses de diagnóstico

1. Patologia neurológica de etiologia central.
2. Patologia neurológica de etiologia periférica.
3. Sepsis neonatal com eventual atingimento do SNC (meningite).
4. Fístula tráqueo-esofágica.
5. Síndrome polimalformativo.

HOSPITAL BEATRIZ ÂNGELO

Etiologia

Hipotonia central

- Sucção pouco eficaz
- ROTs presentes e simétricos
- Hipotonia axial
- Dismorfias

Hipotonia periférica

- Atento e reativo
- Fraqueza muscular
- Dificuldades alimentares e respiratórias
- Artrogripose

Síndr. polimalformativo

Infeção

- Início de TP espontâneo
- Parâmetros indiretos de infeção negativos
- Sem acidose

Fístula tráqueo-esofágica (FTE)

- Secreções esbranquiçadas no TET
- Distensão abdominal marcada
- Aerocolia

HOSPITAL BEATRIZ ÂNGELO

O QUE FAZER?

1. Pedir uma catrefada de exames!

2. Esperar.....pode ser que passe...

HOSPITAL BEATRIZ ÂNGELO

O QUE FAZER?

1. **Pedir uma catrefada de exames!**

2. Esperar.....pode ser que passe...

Evolução

UCERN

- Intolerância alimentar.
- Leite na boca / TET?
- Distensão abdominal marcada.
- Aspiração frequente de ar e secreções do estômago.

HOSPITAL BEATRIZ ÂNGELO

PRÓXIMO PASSO...

1. Pausa alimentar e aspiração gástrica de baixa pressão.
2. Leite extensamente hidrolisado em débito contínuo.
3. Leite espessado para diminuir RGE.
4. Leite sem lactose, pela aerocolia marcada.
5. Procinéticos e medidas anti-refluxo GE.

HOSPITAL BEATRIZ ÂNGELO

PRÓXIMO PASSO...

1. **Pausa alimentar e aspiração gástrica de baixa pressão.**
2. Leite extensamente hidrolisado em débito contínuo.
3. Leite espessado para diminuir RGE.
4. Leite sem lactose, pela aerocolia marcada.
5. Procinéticos e medidas anti-refluxo GE.

EVOLUÇÃO

UCERN

- Intolerância alimentar.
- Leite na boca / TET? **Sem conteúdo bilioso.**
- Distensão abdominal marcada.
- Aspiração frequente de ar e secreções do estômago.
- **Dejeções meconiais, sem sangue**.
- **Hemodinamicamente estável, TRC 2’’**.

Hipóteses de diagnóstico

1. Fístula tráqueo-esofágica.
2. Quadro obstrutivo.
3. Enterocolite necrotizante.
4. Íleus (sepsis).
5. Alergia às proteínas do leite de vaca (APLV).

Evolução

UCERN

- Intolerância alimentar.
- Leite na boca / TET? **Sem conteúdo bilioso.**
- Distensão abdominal marcada.
- Aspiração frequente de ar e secreções do estômago.
- **Dejeções meconiais, sem sangue**.
- **Hemodinamicamente estável**.

Etiologia

- **FTE**
- **Quadro obstrutivo**
- Enterocolite necrotizante (NEC)
- Íleus (sepsis)
- APLV

MCDs

1. Radiografia de abdómen.
2. Ecografia abdominal.
3. Endoscopia digestiva alta.
4. Trânsito gastro-duodenal contrastado.
5. Todos os anteriores.

MCDs

1. Radiografia de abdómen.
2. Ecografia abdominal.
3. Endoscopia digestiva alta.
4. Trânsito gastro-duodenal contrastado.
5. **Todos os anteriores.**

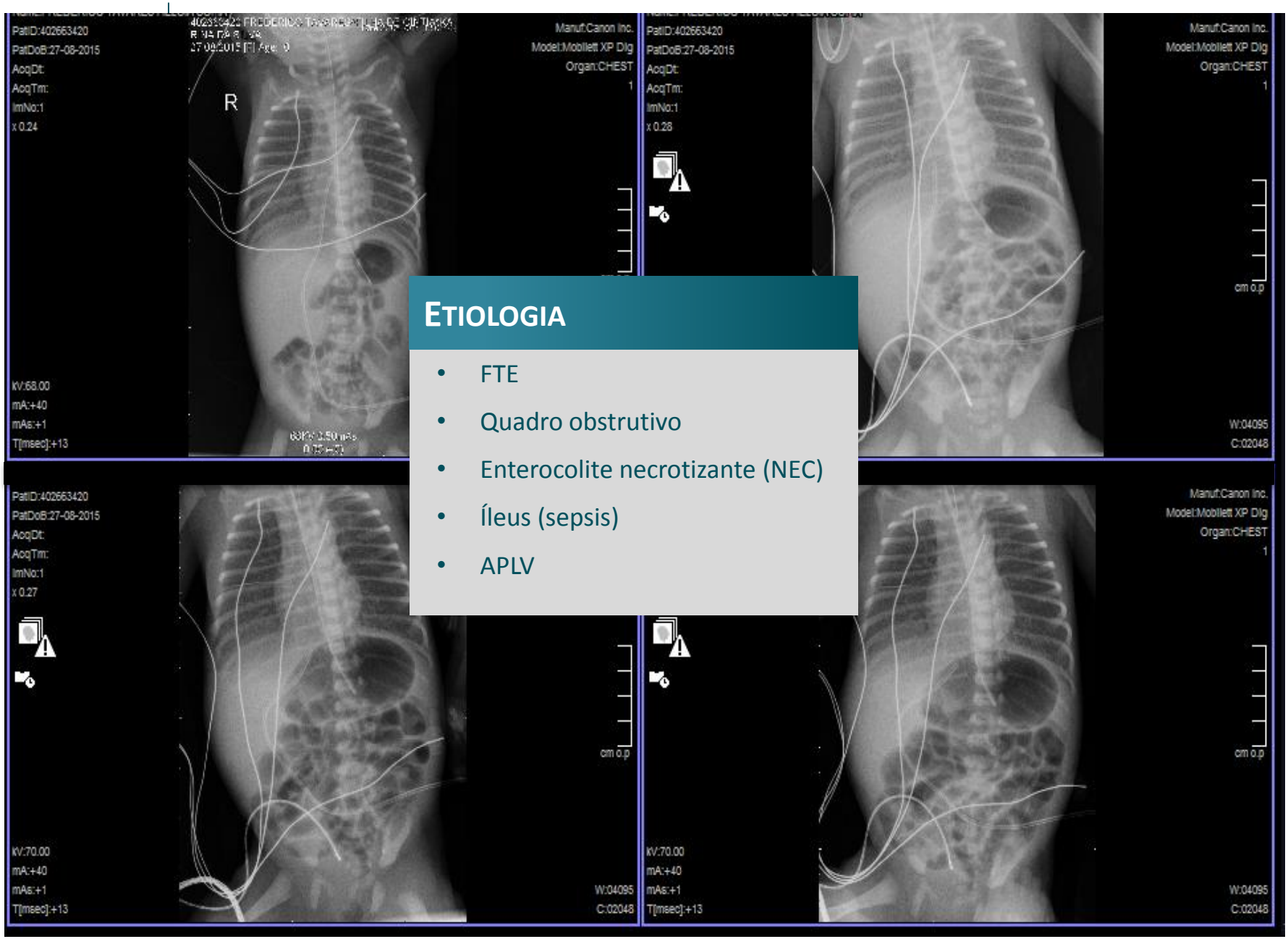

ETIOLOGIA

- FTE
- Quadro obstrutivo
- Enterocolite necrotizante (NEC)
- Íleus (sepsis)
- APLV

Types of tracheoesophageal fistulas

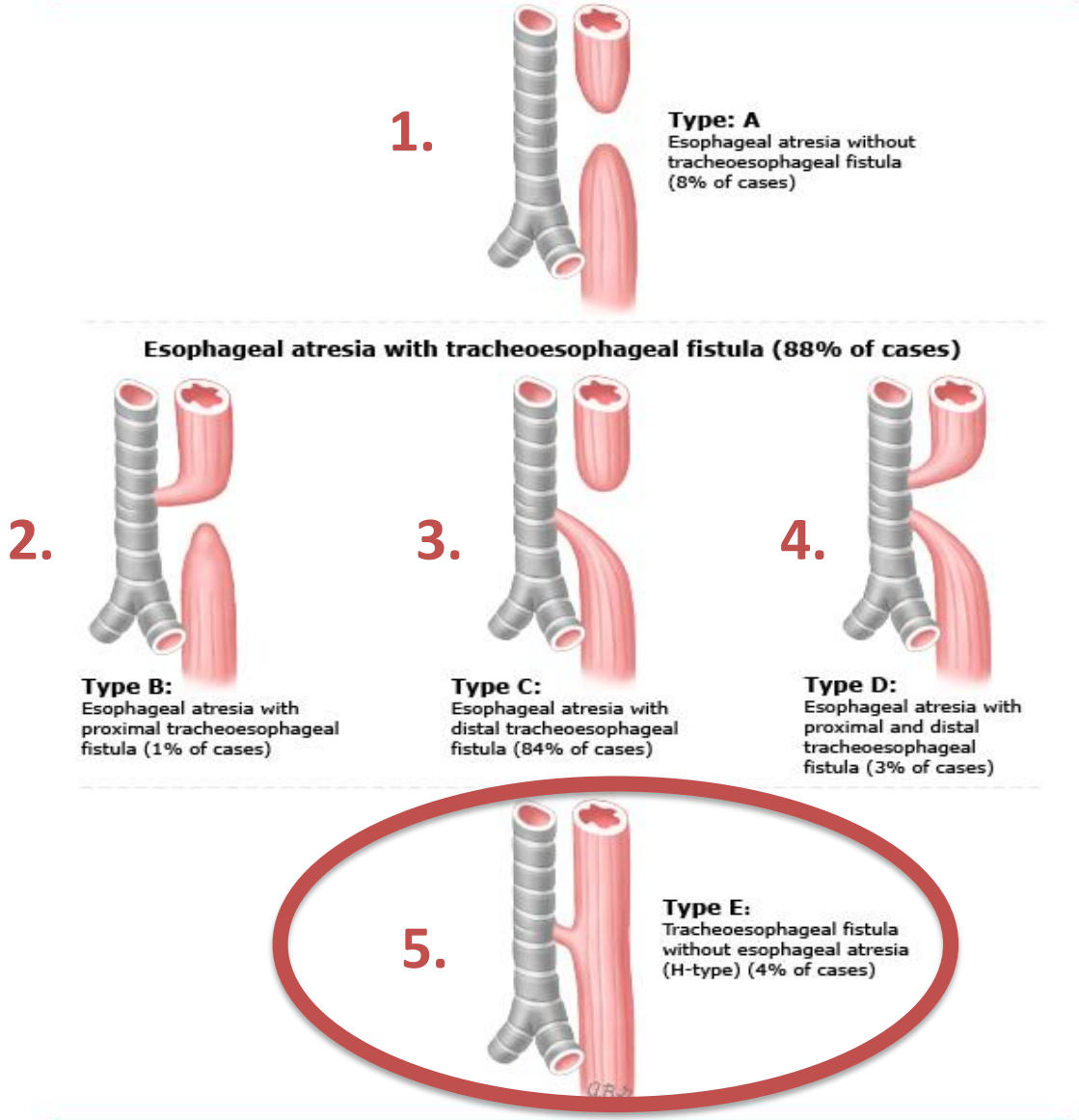

Data from: Clark, DC. Esophageal atresia and tracheoesophageal fistula. Am Fam Physician 1999;59:910. TEF types classified according to the scheme developed by EC Vogt in 1929, as modified by Gross.

UpToDate®

Evolução

Ecografia abdominal em D2

- Sem alterações anatómicas, sem líquido livre, sem ascite ou espessamento anómalo de ansas intestinais.

Etiologia

- **FTE tipo E?**
- Quadro obstrutivo
  - Enterocolite necrotizante (NEC)
  - Íleus (sepsis)
  - APLV

EVOLUÇÃO

UCERN

- Períodos de distensão abdominal muito marcada.
- Radiografias abdominais seriadas sobreponíveis, sem sinais de NEC ou obstrução.
- Manteve aspiração gástrica a baixa pressão.

EVOLUÇÃO

ENDOSCOPIA DIGESTIVA ALTA

Relatório de exame:

Exame realizado na Unidade de Neonatologia sob EOT.

ESÓFAGO - passagem no esfíncter esofágico superior e inferior sem dificuldade. Morfologia mantida. Abundantes secreções que se aspiram. Esófago distal com ligeira hiperemia.

ESTÔMAGO - deformado (tipo cascata). Boa distensibilidade das paredes com insuflação. Mucosa do fundo observada em inversão, sem alterações. No corpo zona de hiperemia sugestiva de lesão de sonda. Mucosa do corpo e antro sem alterações.

DUODENO: Bulbo sem lesões.

HOSPITAL BEATRIZ ÂNGELO

EVOLUÇÃO

- Posição anómala da grande curvatura gástrica, em topografia cranial e lateral direita.
- Piloro apontando inferiormente.

VOLVO GÁSTRICO ORGANO-AXIAL

TRÂNSITO GASTRO-DUODENAL CONTRASTADO (D22).

EVOLUÇÃO

UCERN

- Respiração espontânea desde D22.
- Estridor, broncospasmo com pouco resposta à terapêutica.
- Laringomalácia diagnosticada por **LARINGOSCOPIA** em D58.

- Melhoria franca após introdução de sonda naso-jejunal e alimentação em débito contínuo.

- **ESTUDO COM GASTROGRAFINA** em D55 com progressão normal do contraste ao longo do esógago, sem evidência de FTE, **estômago horizontalizado com tendência de rotação mesentero-axial**.

- **ESTUDO COM GASTROGRAFINA** em D55 com progressão normal do contraste ao longo do esógago, sem evidência de FTE, **estômago horizontalizado com tendência de rotação mesentero-axial**.

Evolução

UCERN

- **Ortopedia**: pé boto, posição anómala das mãos e displasia da anca.
- **Neuropediatria**
  - Hipotonia central com envolvimento multissistémico.
  - Sem autonomia alimentar (sucção, mas engasgamento fácil).
  - Hipotonia axial importante.
  - Movimentos espontâneos presentes mas pobres.
  - Palato ogival. Facies não miopatico.
  - Sem fasciculações da lingua.
  - ROTs presentes.
  - Sem organomegalias.
- **Oftalmologia**: coloboma da íris esquerda

Evolução

MCD

- Array-CGH e cariótipo
- Ecografia TF seriada e RM-CE
- Radiografia de esqueleto
- CK, função hepática, uricemia, lactato e piruvato
- Oligossacáridos, acilcarnitinas, cromatografia de AA e ácidos orgânicos

NORMAL

- **Eletromiografia (HSM)** – sugestivo de distrofia miotónica (Schwartz-jampel tipo 2)

EVOLUÇÃO

Hipótese diagnóstico

- Neuropediatria (Dra. Sofia Quintas) + Genética HSM
  - Artrogipose multiplex congénita (diagnóstico de exclusão)
  - Distrofia miotónica – pedido estudo genético específico

Follow-up

- Alta do HBA em **D117 (IC 72 dias)**, com alimentação exclusiva por SNG, persistindo descoordenação oromotora.
- Seguimento multidisciplinar HBA e HSM.

- Episódios sucessivos de engasgamento com PCR ao introduzir alimentação entérica por tetina.
- Internamento na UCIPed e Unidade de Pneumologia do HSM.

EVOLUÇÃO

FOLLOW-UP

- **ANGIO-TC** (7 meses IR, 5 meses IC):
  - **marcada estenose segmentar no 1/3 superior da traqueia**
- Cirurgia torácica no HSM – equipa multidisciplinar (Dr José Matute)

- Melhoria significativa da tolerância alimentar. Diversificação sem intercorrências.
- Sem malácia ou estridor.

- **Estudo genético de distrofia miotónica negativo**.

EVOLUÇÃO

ATUALMENTE 2 ANOS IR

- DPM adequado para a idade real
  - Limitação motora dos MIs (displasia bilateral e pé boto)
  - Preensão palmar incompleta

DIAGNÓSTICO

ARTROGRIPOSE MULTIPLEX CONGÉNITA

PÉ BOTO BILATERAL

DISPLASIA DE DESENVOLVIMENTO DA ANCA

VOLVO GÁSTRICO ORGANO-AXIAL

ESTENOSE CONGÉNITA DA TRAQUEIA

(IO: **0230** (2 nados-mortos 25s e 23s; 3 AE). Pais **primos em 2º grau**.)

RESUMO

ESTENOSE CONGÉNITA DA TRAQUEIA

- Malformação rara, menos frequente do que qualquer outra malformação laríngea ou traqueal.

- Costuma estar associada a outras malformações da árvore traqueobrônquica, esófago ou alterações ósseas.

- As principais manifestações clínicas são:
  - Dificuldade/insuficiência respiratória
  - Cianose
  - Dificuldades alimentares
  - Estridor ou sibilância expiratória, refratária à terapêutica.

RESUMO

ESTENOSE CONGÉNITA DA TRAQUEIA

- Diagnóstico – imagiológico
  - Broncofibroscopia
  - TC ou RM para avaliar a extensão da estenose
  - “Traqueobroncoscopia virtual” por TC

- Abordagem – cirúrgica
  - Dilatação por balão
  - Excisão ou traqueoplastia (casos mais graves)