HOSPITAL BEATRIZ ÂNGELO

2ª JORNADAS DE DISFAGIA - A DISFAGIA NO ADULTO

Fisiologia da Deglutição

Luís Freitas
Serviço de Otorrinolaringologia
Diretor: Carlos Macor

28 de Fevereiro 2018

HOSPITAL BEATRIZ ÂNGELO

Deglutição

HOSPITAL BEATRIZ ÂNGELO

Fisiologia da deglutição

HOSPITAL BEATRIZ ÂNGELO

Fisiologia da deglutição

- Deglutição: "…transporte do bolo alimentar da cavidade oral ao estômago…"
- Coordenação precisa, principalmente entre a fase oral e faringea
- Três componentes
  - Passagem do bolo alimentar
  - Proteção da via aérea
  - Impedir a entrada de ar no estômago

HOSPITAL BEATRIZ ÂNGELO

Fisiologia da deglutição

Quatro Fases

- Fase oral
  - Fase preparatória
  - Fase oral propriamente dita
- Fase orofaríngea
- Fase esofágica

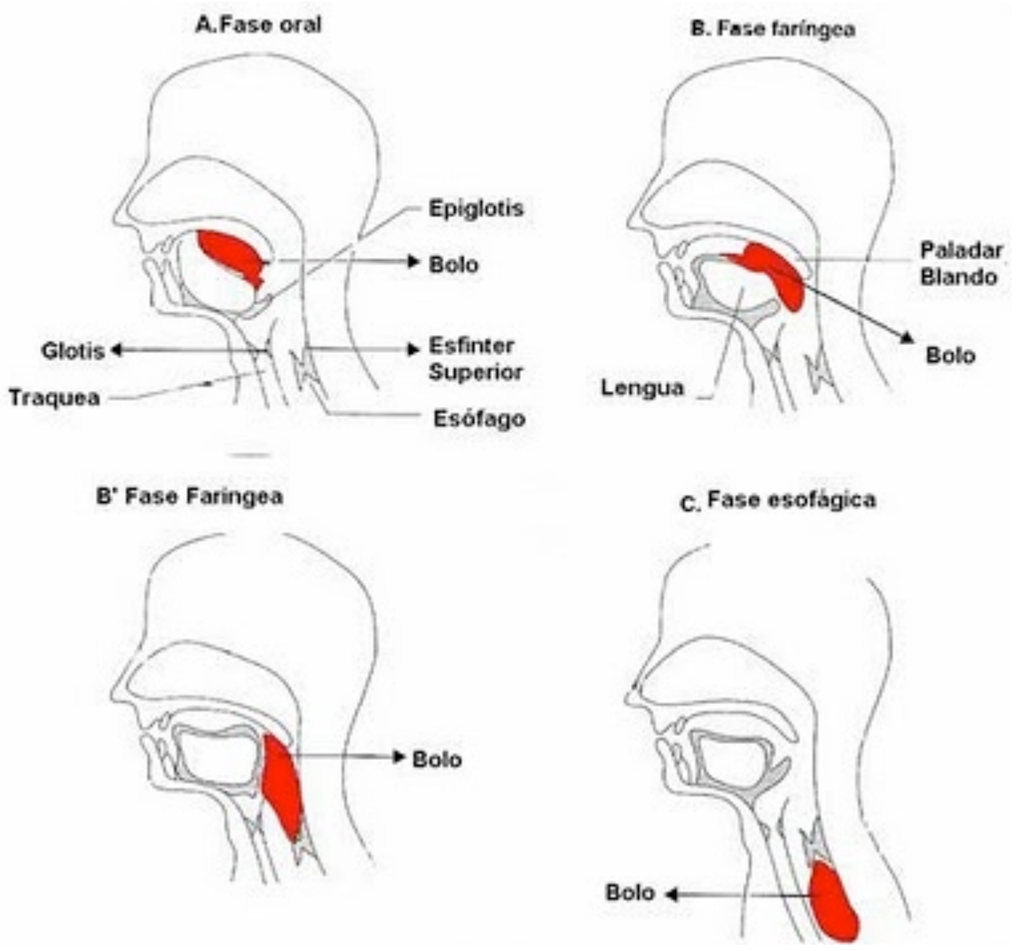

HOSPITAL BEATRIZ ÂNGELO

Fase oral preparatória

- Voluntária
- Mastigação
- Alimento é misturado com a saliva- BOLUS
- O bolus é colocado entre a lingua e palato duro

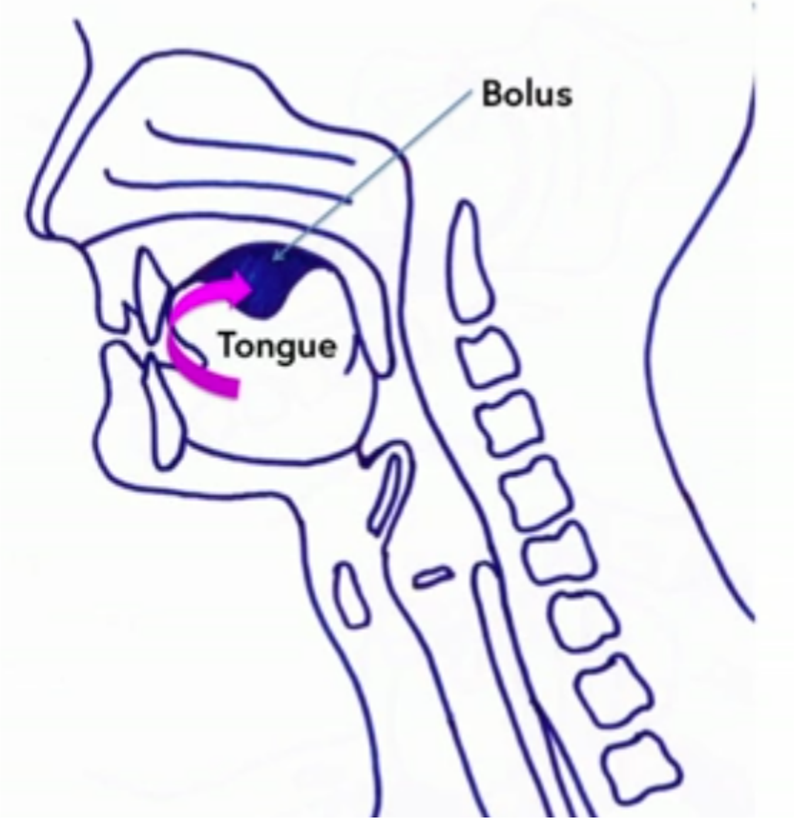

HOSPITAL BEATRIZ ÂNGELO

Fase oral preparatória

- **Lábios**
  - encerramento bucal
  - reter os alimentos
- **Mandíbula**
  - movimentos laterais e rotatórios
  - mastigação
- **Lngua**
  - Mastigação, acomodação, contenção, propulsão
  - Limpeza de residuos na cavidade oral

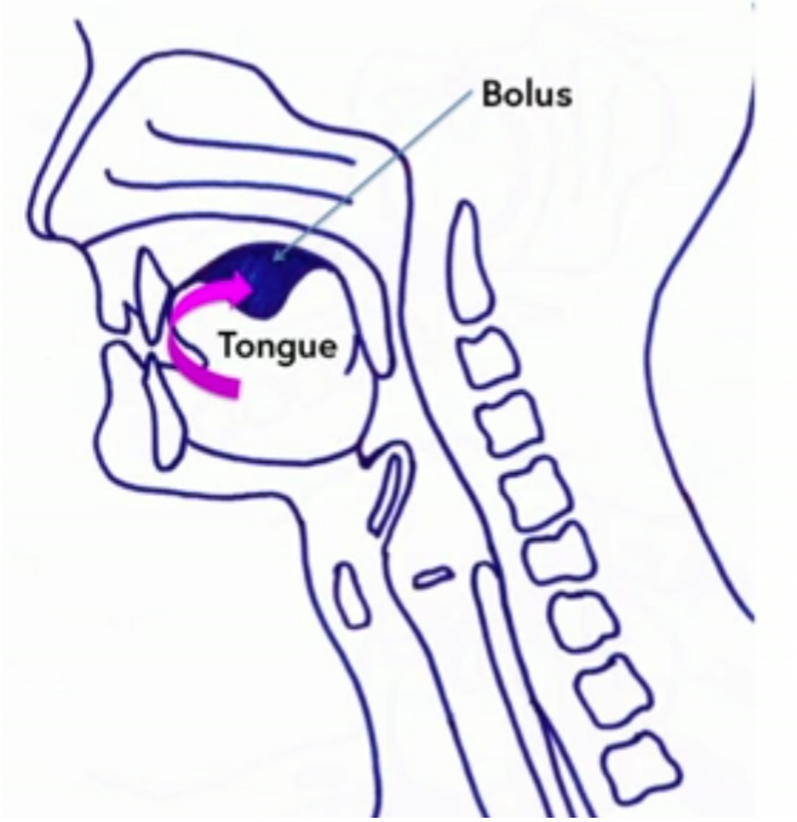

HOSPITAL BEATRIZ ÂNGELO

Fase oral preparatória

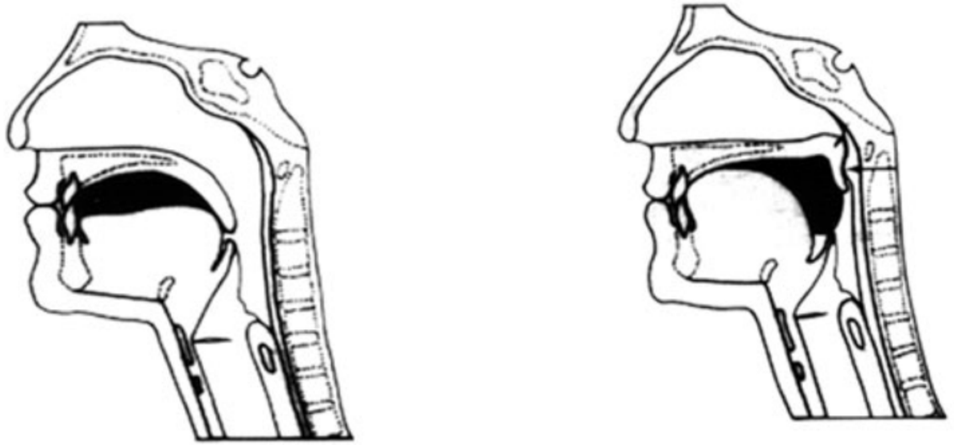

Palato mole está numa posição mais baixa
por acção do palatoglosso
impede a transição prematura do bolus

Faringe e laringe em repouso

Respiração nasal continua até que a deglutição ocorra

HOSPITAL BEATRIZ ÂNGELO

Fase oral propriamente dita

- Voluntária; dura < de 1segundo
- O bolus assume uma consistência adequada
- Posiciona-se na linha média
- Os músculos intrínsecos da lingua acomodam o bolus

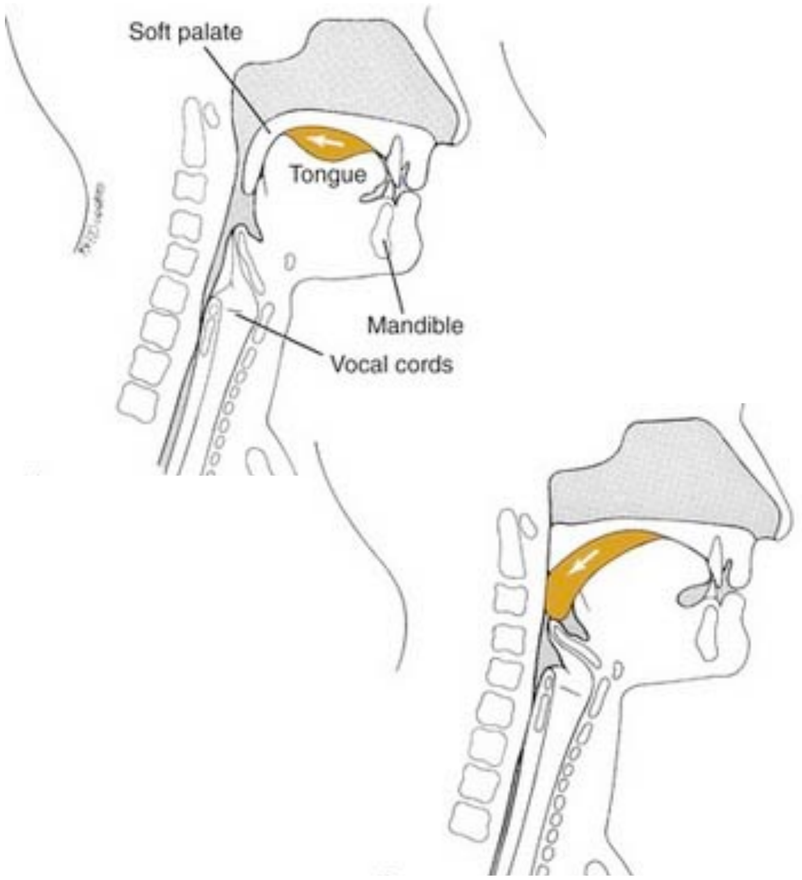

HOSPITAL BEATRIZ ÂNGELO

Fase oral propriamente dita

- Propulsão posterior do bolus pela língua
  - apoia-se nos rebordos alveolares maxila e incisivos superiores
  - contração dos músculos intrínsecos
  - músculo Genioglosso eleva a lingua contra o palato

- Contração do palato mole - elevador véu palatino, tensor do véu, e palato-faringeo - impede a regurgitação
- Com a elevação da mandíbula , os músculos suprahioideus elevam o osso hioide

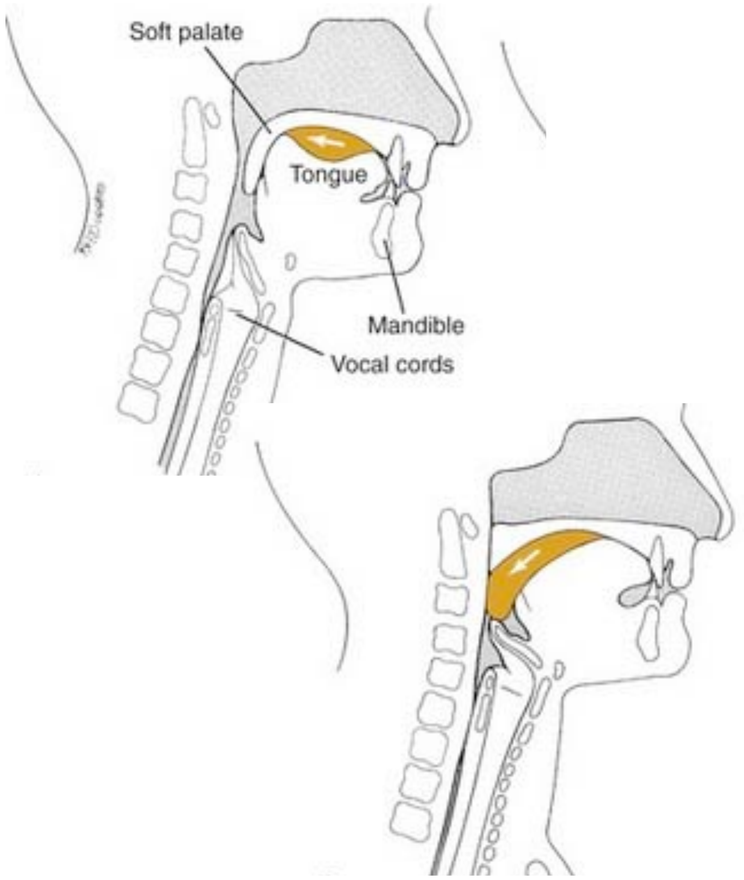

HOSPITAL BEATRIZ ÂNGELO

Fase Faríngea

- Ato reflexo, 1 segundo (Logemann 1998)
- Sequência complexa de movimentos coordenados
- A contração do diafragama é inibida
- Deglutição e respiração simultânea impossível

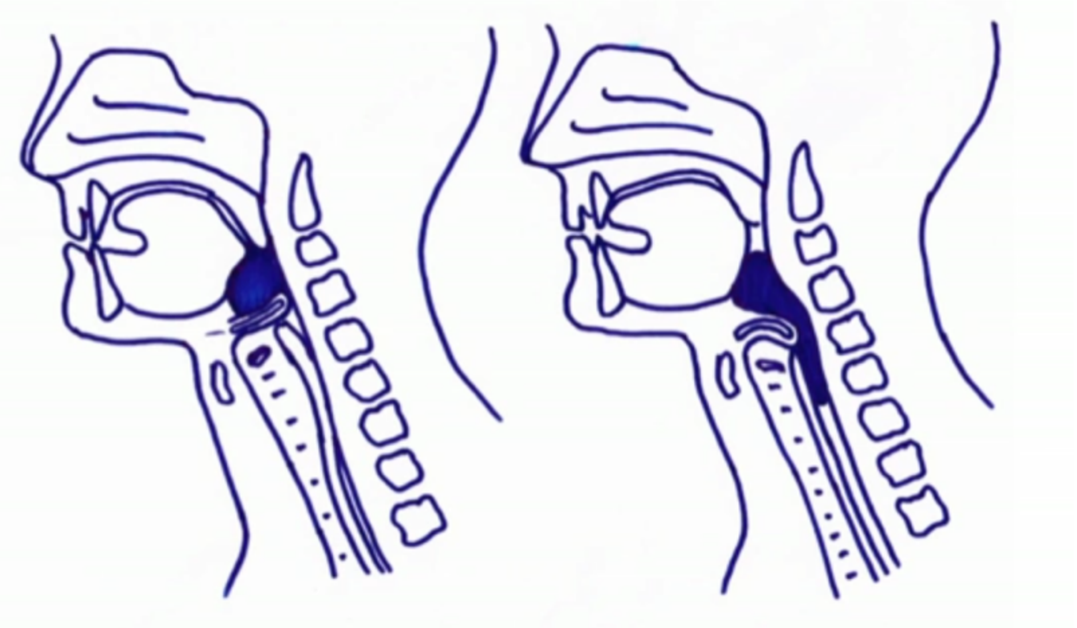

HOSPITAL BEATRIZ ÂNGELO

Fase Faríngea

A estimulação dos sensores/trigger points presentes na orofaringe podem desencadear o ato reflexo
Inervados pelo Glossofaringeo

Dois movimentos básicos
Contração peristáltica descendente
Elevação da faringe/laringe

HOSPITAL BEATRIZ ÂNGELO

Fase Faríngea

- Proteção da via aérea - encerramento da laringe
  - Adução pregas vocais
  - Aproximação vertical das aritnoides em direção à base da epiglote
  - Epiglote
    - Vertical - horizontal
  - Elevação da Laringe

HOSPITAL BEATRIZ ÂNGELO

Fase Esofagica

- Puramente Reflexa
- Onda peristáltica automatica
- A duração e diâmetro da abertura do esfíncter são influenciadas pelo tamanho do bolo e viscosidade - resposta não estereotipada mas responde ao feedback sensorial

HOSPITAL BEATRIZ ÂNGELO

Controle Neurológico da Deglutição

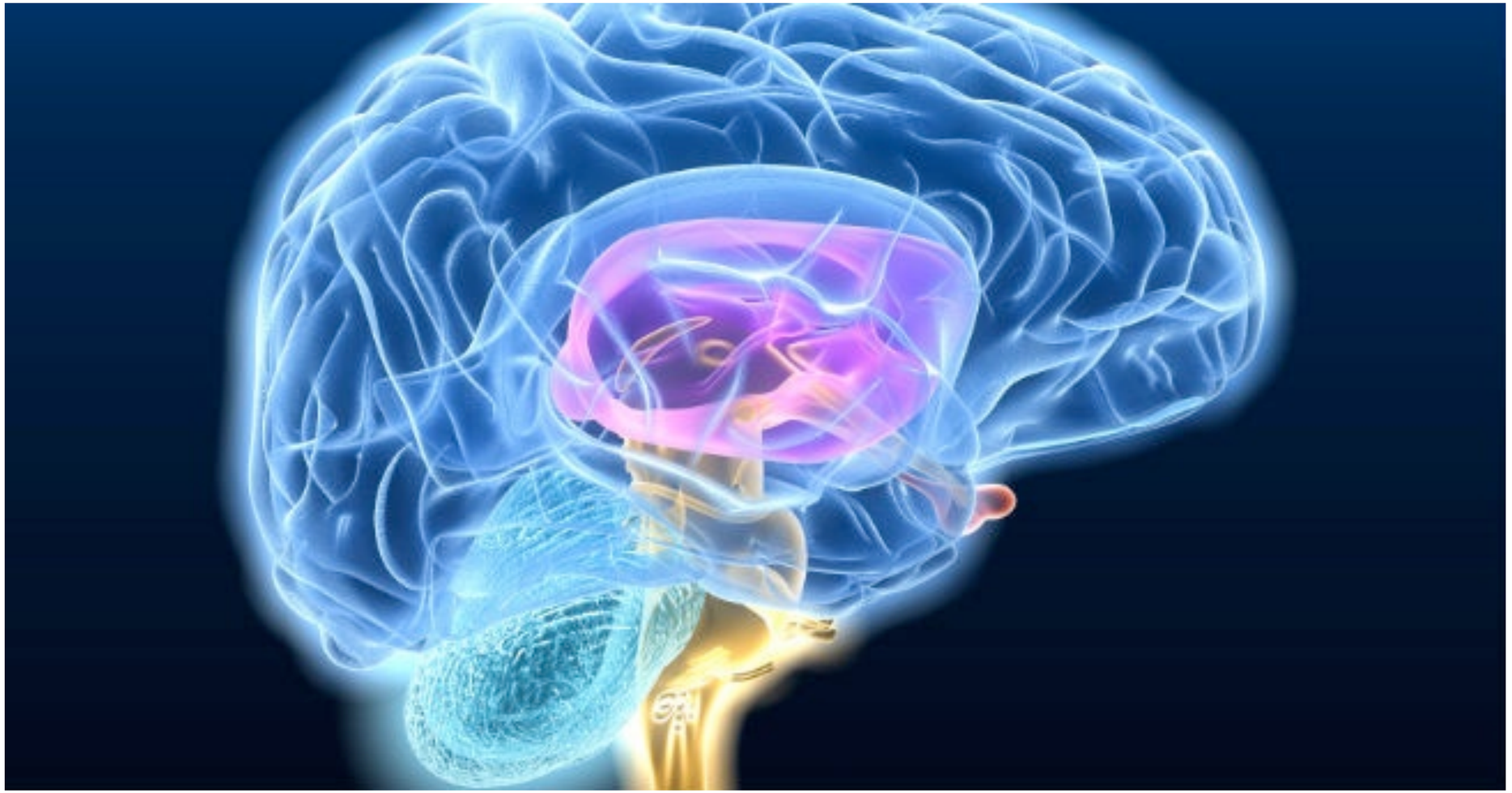

HOSPITAL BEATRIZ ÂNGELO

Controle Neurológico da Deglutição

Atividade sensoriomotora dinâmica e complexa envolvendo 26 pares de músculos e 5 pares cranianos;

Esta complexidade é consequência da via partilhada entre o tracto gastrointestinal e respiratório para evitar a entrada de alimento na via aérea inferior;

A visão, cheiro, paladar, textura (propriocepção) e temperatura envolvem circuitos neuronais complexos e interligados.

HOSPITAL BEATRIZ ÂNGELO

Controle Neurológico da Deglutição

Fase Oral

- **Controle motor**
  - **Nervo V**
    - músculos da mastigação
    - músculo tensor do véu palatino, ventre anterior do digástrico

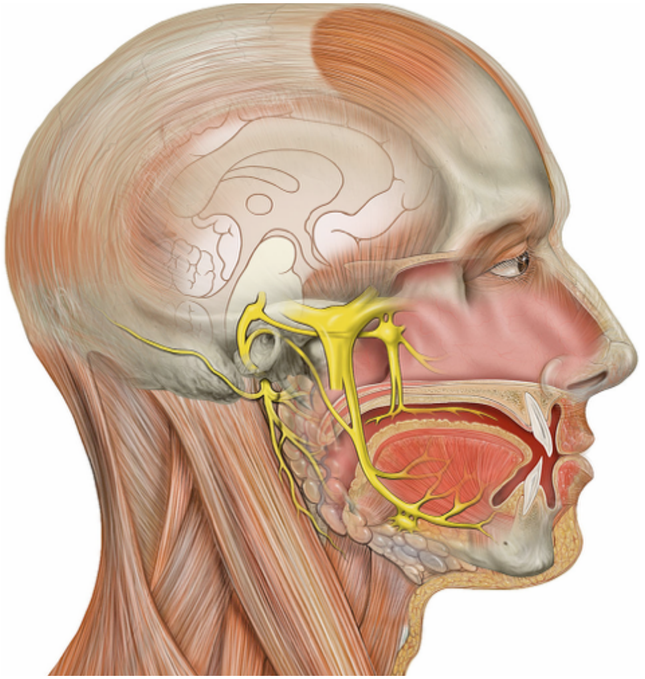

HOSPITAL BEATRIZ ÂNGELO

Controle Neurológico da Deglutição

Fase Oral

- **Nervo VII-** músculos da face
- **Nervo XII-** músculos intrínsecos e extrínsecos da lingua

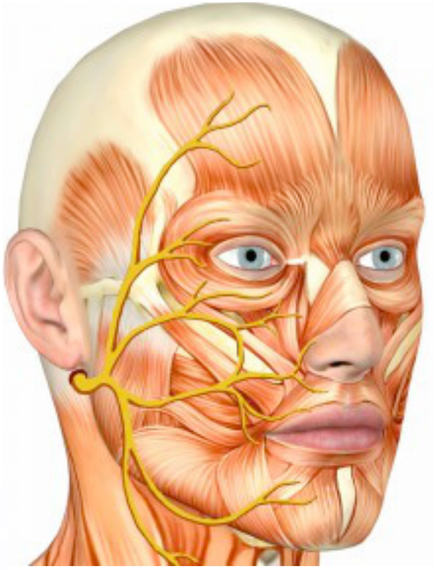

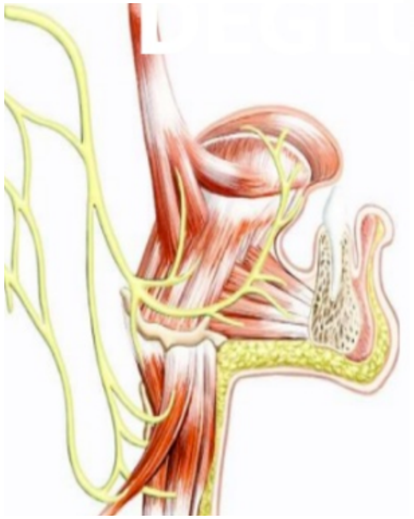

HOSPITAL BEATRIZ ÂNGELO

Controle Neurológico da Deglutição

Fase Oral

- **Controle Sensorial**
  - Ramo Mandibular -V3
    - Sensação térmica, tátil e dolorosa
      - 2/3 anteriores da lingua
      - Mucosa jugal
      - ATM, região mandibular, labio inferior
  - **Ramo Maxilar - V2**
    - **sensação termica , tátil e dolorosa**
      - **Mucosa da nasofaringe**
      - **amígdalas, gengivas e dentes superiores, palato duro e mole**
  - **Nervo Facial e Glossofaríngeo - paladar**

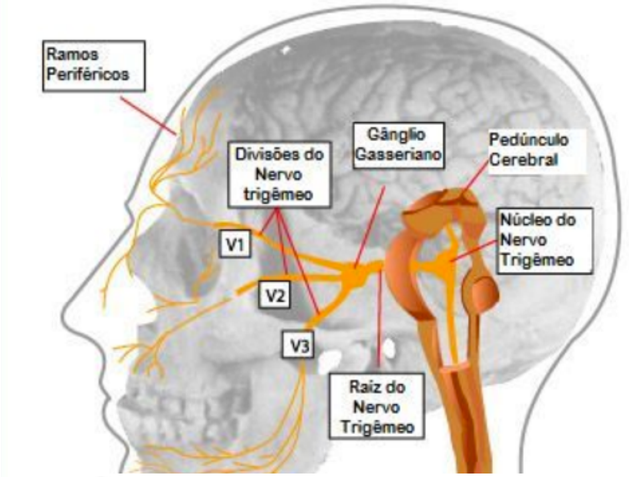

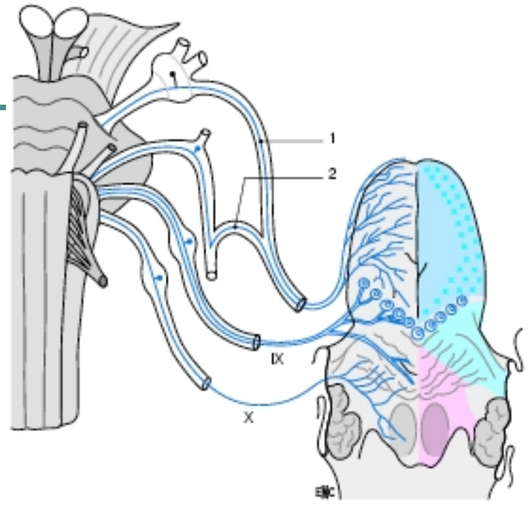

HOSPITAL BEATRIZ ÂNGELO

Controle Neurológico da Deglutição

Fase Faringea

- **Controle motor**
  - IX, X
- **Controle Sensorial**
  - V, VII, IX, X

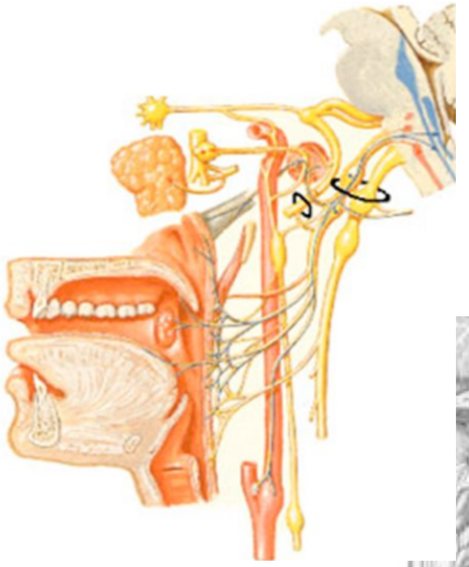

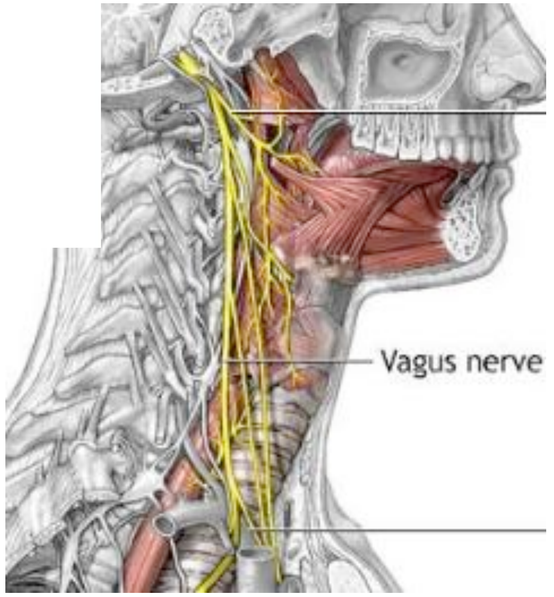

- Nervo glossofaringeo
  - motor- músculo estilo-faringeo
  - sensitivo
    - mucosa da orofaringe, amigdalas, pilares, 2/3 posteriores da lingua
  - sensibilidade gustatória - 1/3 posterior da língua
- Nervo Vago
  - Sensibilidade - mucosa faringe, laringe e esofago

HOSPITAL BEATRIZ ÂNGELO

Controle Neurológico da Deglutição

Fase Esofágica

- Controle motor e sensorial
  - X

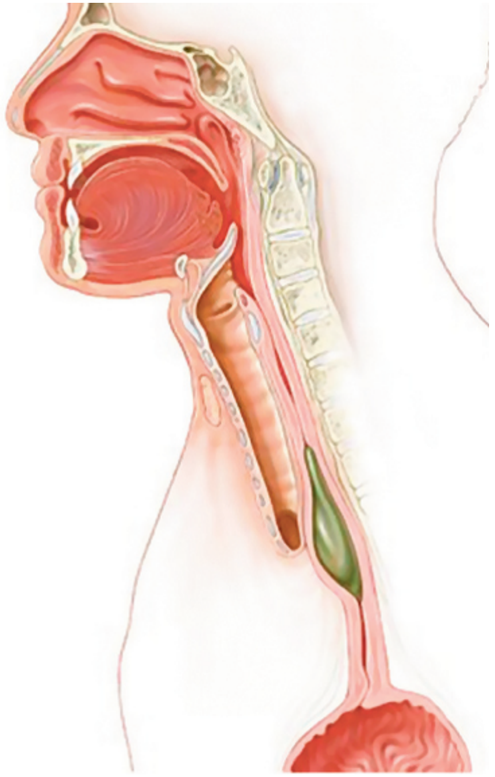

HOSPITAL BEATRIZ ÂNGELO

Obrigado