HOSPITAL BEATRIZ ÂNGELO

Não passou no rastreio das cardiopatias graves. E agora?

Casos Clínicos Interactivos em Neonatologia

Melissa Brigham de Figueiredo[1, 3], Hugo Cavaco[2], Sara Noéme Prado[2], Maria João Palaré[4], Rui Anjos[5], Fernanda Melo[2]

[1]Departamento de Pediatria – Hospital Beatriz Ângelo; [2]Unidade de Neonatologia – Hospital Beatriz Ângelo; [3]Serviço de Pediatria – Hospital de S. Francisco Xavier, CHLO; [4]Serviço de Pediatria – Hospital de Santa Maria, CHLN; [5]Serviço de Cardiologia Pediátrica – Hospital de Santa Cruz, CHLO

Loures, 12 de Outubro de 2017

HISTÓRIA CLÍNICA

Identificação

- Guilherme, 3 dias
- Sexo masculino

Antecedentes Familiares

- Mãe 23 anos, saudável, A Rh+
- Restantes AF irrelevantes

Antecedentes Pessoais

- G0P0, gestação de 38 s + 6 d, vigiada, sem intercorrências. Imune à rubéola, não imune à toxoplasmose. Restantes serologias negativas. Ecografias obstétricas (13 s + 3 d, 19 s + 5 d, 31 s + 5 d, 34 s » P25-50) sem alterações
- Parto eutócico no HBA, REBA 7h, líquido amniótico claro. IA 10-10-10. PN 2730 g, C 44.6 cm, PC 33.5 cm. Acompanhou a mãe

HISTÓRIA CLÍNICA

História da Doença Actual

Aparentemente bem até D3 de vida, altura em que teve rastreio de cardiopatia congénita grave por oximetria positivo (SpO2 89 – 90%). Sem quaisquer outros sinais ou sintomas.

Exame Objectivo:

- Primeira observação do RN: excelente vitalidade, sem palidez ou cianose, sem sinais de dificuldade respiratória
- Observação em D3 » **SS I-II/VI**

HOSPITAL BEATRIZ ÂNGELO

HIPÓTESE DIAGNÓSTICA MAIS PROVÁVEL

1. Infecção
2. Malformação congénita pulmonar
3. Cardiopatia congénita
4. Anemia
5. Outra

HOSPITAL BEATRIZ ÂNGELO

HIPÓTESE DIAGNÓSTICA MAIS PROVÁVEL

1. Infecção
2. Malformação congénita pulmonar
3. **Cardiopatia congénita**
4. Anemia
5. Outra

HOSPITAL BEATRIZ ÂNGELO

EXAMES COMPLEMENTARES DE DIAGNÓSTICO

1. Radiografia do tórax
2. Ecocardiograma
3. Avaliação analítica (com hemograma e parâmetros de infecção)
4. Gasimetria
5. Todos

HOSPITAL BEATRIZ ÂNGELO

EXAMES COMPLEMENTARES DE DIAGNÓSTICO

1. Radiografia do tórax
2. Ecocardiograma
3. Avaliação analítica (com hemograma e parâmetros de infecção)
4. Gasimetria
5. **Todos**

HOSPITAL BEATRIZ ÂNGELO

EXAMES COMPLEMENTARES DE DIAGNÓSTICO

Transferido para a UCERN com O2 suplementar a 1,5 L/min

Avaliação Analítica

- Hb 18.3 g/dL
- VGM 107 fL, HGM 35 pg
- Leucócitos 8930, N 60.9%
- Plaquetas 341.000
- Bilirrubina T **11.06** mg/dL (C 0.84 mg/dL)
- PCR 0.55 mg/dL

Gasimetria capilar

- pH 7.36
- pCO2 45 mmHg
- pO2 46 mmHg
- BE 0.6 mmol/L
- $HCO3^-$ 27.1 mmol/L
- Lactato 16 mg/dL

Radiografia do Tórax

- Sem alterações

EXAMES COMPLEMENTARES DE DIAGNÓSTICO

Ecocardiograma

- *"Situs solitus abdomino-auricular. Retorno venoso sistémico e pulmonar normais. Concordância AV e V-Art.* ***FOP vs CIA OS com shunt E-D. 2 CIVs musculares na porção inferior do SIV, pequenas, com shunt E-D restritivo. CA mínimo, com shunt E-D.*** *Boa função valvular e biventricular. Arco aórtico esquerdo, sem coartação da aorta. Sem sinais de HTP."*

As alterações no ecocardiograma justificam a hipoxemia?

1. Sim
2. Não

As alterações no ecocardiograma justificam a hipoxemia?

1. Sim
2. **Não**

EXAMES COMPLEMENTARES DE DIAGNÓSTICO

Ecocardiograma:

- *"Suspeita de shunt **D-E** em local mal definido."*
- **Ecocardiograma de contraste agitado:** ***"Sem shunt intra-cardíaco aparente que justifique a dessaturação."***



HOSPITAL BEATRIZ ÂNGELO

EVOLUÇÃO CLÍNICA D1 – D7

- SpO2 88 – 95% mesmo com O2 a 1,5 L/min
- Sem SDR
- Apirético e hemodinamicamente estável
- AEE com boa tolerância
- Radiografia Tórax repetido em D7 » sem alterações
- Gasimetria arterial » PaO2 93% (normal) com SpO2 85-90%
- Avaliação analítica seriada sem alterações

E AGORA…?

1. Angio – TC pulmonar
2. Electroforese de hemoglobinas e doseamento de metahemoglobina
3. Repetir anamnese
4. Cateterismo cardíaco
5. Todos

E AGORA…?

1. Angio – TC pulmonar
2. Electroforese de hemoglobinas e doseamento de metahemoglobina
3. Repetir anamnese
4. Cateterismo cardíaco
5. **Todos**

HOSPITAL BEATRIZ ÂNGELO

EXAMES COMPLEMENTARES DE DIAGNÓSTICO

Angio – TC pulmonar

- Sem alterações

Electroforese Hb

- Hb F 68%, A1 31%, A2 0.4%

  (NORMAL para o grupo etário)

Meta Hb

- 1,3% » NORMAL

Cateterismo cardíaco

- *"Sem documentação de shunt espontâneo direito-esquerdo."*

Repetir anamnese

- Referência a **tio-materno** com quadro semelhante de **hipoxemia no período neonatal**, com **resolução espontânea**, sem diagnóstico estabelecido e seguido no H. de Santa Marta

HOSPITAL BEATRIZ ÂNGELO

EVOLUÇÃO CLÍNICA D7 – D27

- **SpO2 88 – 95%** com O2 a 1,5 L/min até D13, desde então em **ar ambiente**
- Sem SDR, apirético e hemodinamicamente estável, AEE com boa tolerância
- **Avaliação Analítica D26**
  - **Hb 8.9** g/dL
  - VGM e HGM sem alterações
  - Plaquetas 443.000
  - **LDH 311** g/dL
  - **Reticulócitos 2.5% (68.000)**
  - ESP » *"**Ligeira anisopoiquilocitose. Ligeira hipocromia. Raros microesferócitos. Raras target cells.** Sem outras alterações."*

HIPÓTESES DIAGNÓSTICAS

Hemoglobinopatia hereditária?

- Discutido caso com Hematologia Pediátrica HSM » **possível HbF qualitativamente alterada**

Alta da UCERN em D27 orientado para consultas de Hematologia Pediátrica e Neonatologia

Estudo genético de variantes da Hb (gene HBG)

Mutação:	**HBG1: c.202G>A; p.Val68Met (Hb Toms-River)** Heterozigotia

BREVES NOTAS TEÓRICAS

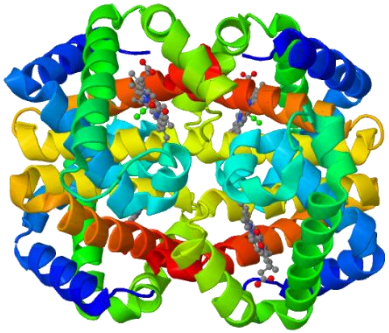

Hb F

- 2 cadeias alfa e 2 cadeias gama ($\alpha_2\gamma_2$)
- **Maior afinidade para O_2** (P50 19 mmHg, Hb A P50 71 mmHg)
- Hb predominante a partir da oitava semana de gestação
- RN de termo » **60% Hb F**
- **Substituição por Hb A** gradual » aos **6 meses** de vida, a Hb F constitui apenas **1%** da Hb total
- **Mutações** da cadeia gama são incomuns » **causa pouco frequente de cianose no RN com resolução espontânea**

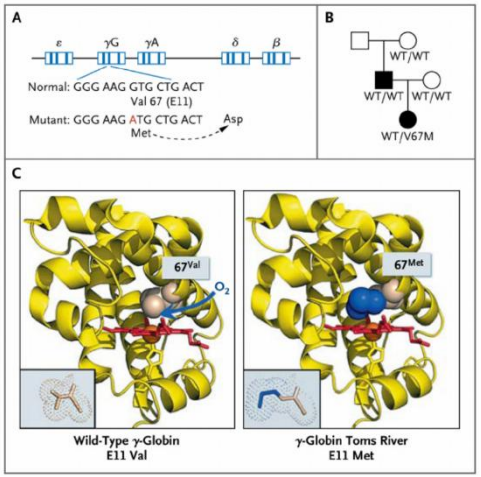

Hb Toms River

- Descrita em 2011 por Crowley et al
- RN de termo com cianose + anemia e pai com quadro semelhante no período neonatal
- Variante **instável** de Hb F (Met → Asp) » **hemólise**
- Substituição de **valina** por **metionina** no codão 68 do gene *HBG2*
- **Menor** afinidade para O_2 » **cianose**
- **Resolução do quadro** com a transição de Hb F para Hb A
- Eventualmente anemia hemolítica ligeira compensada na idade adulta

HOSPITAL BEATRIZ ÂNGELO

ACTUALMENTE…

- 6 meses de vida
- Ótimo desenvolvimento estaturo-ponderal e psicomotor
- SpO2 100% em ar ambiente
- Hemograma sem alterações

HOSPITAL BEATRIZ ÂNGELO

BIBLIOGRAFIA

Steinberg H M, Structure and function of normal hemoglobins. In: UpToDate. Disponível em www.uptodate.pt, revisto em 09/2016

Schrier S L, Introduction to hemoglobin mutations. In: UpToDate. Disponível em www.uptodate.pt, revisto em 04/2017

Steinberg H M, Thein S L, Fetal hemoglobin (hemoglobin F) in health and disease. In: UpToDate. Disponível em www.uptodate.pt, revisto em 08/2017

Steinberg H M, Unstable hemoglobin variants. In: UpToDate. Disponível em www.uptodate.pt, revisto em 09/2017

Steinberg H M, Genetic disorders of hemoglobin oxygen affinity. In: UpToDate. Disponível em www.uptodate.pt, revisto em 03/2016

Crowley et al., A Hemoglobin Variant Associated with Neonatal Cyanosis and Anemia. In: N Engl J Med 364;19, 12 de Maio de 2011

HOSPITAL BEATRIZ ÂNGELO

Não passou no rastreio das cardiopatias graves. E agora?

Casos Clínicos Interactivos em Neonatologia

Melissa Brigham de Figueiredo[1, 3], Hugo Cavaco[2], Sara Noéme Prado[2], Maria João Palaré[4], Rui Anjos[5], Fernanda Melo[2]

[1]Departamento de Pediatria – Hospital Beatriz Ângelo; [2]Unidade de Neonatologia – Hospital Beatriz Ângelo; [3]Serviço de Pediatria – Hospital de S. Francisco Xavier, CHLO; [4]Serviço de Pediatria – Hospital de Santa Maria, CHLN; [5]Serviço de Cardiologia Pediátrica – Hospital de Santa Cruz, CHLO

Loures, 12 de Outubro de 2017