HOSPITAL BEATRIZ ÂNGELO

2AS JORNADAS DE DISFAGIA
A DISFAGIA NO ADULTO

FEES

Avaliação da Deglutição com Fibroendoscopia

28/02/2018

Rui Melo Cabral – Serviço ORL HEM-CHLO

Introdução

FEES – fiberoptic endoscopic evaluation of swallowing
ou VED - videoendoscopia de deglutição

✓ Avaliação de deglutição através de endoscópio flexível

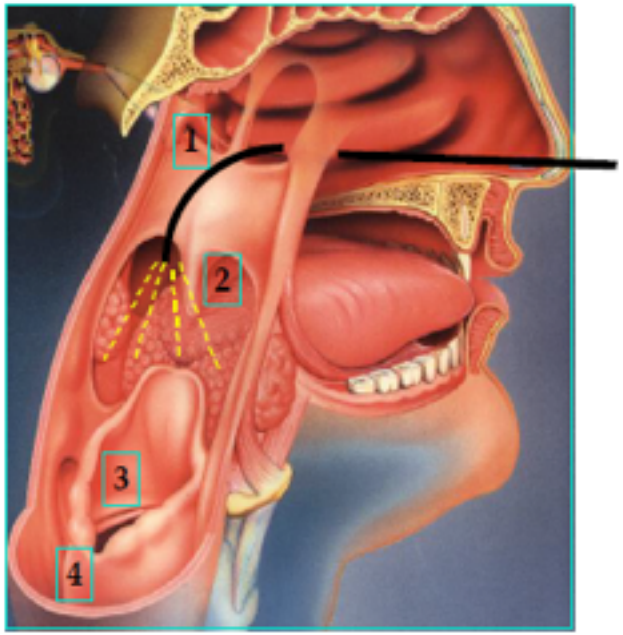

Introdução

Parte integrante da avaliação, reabilitação e seguimento

- ✓ Diagnóstico
  - Avaliação risco
  - Pistas sobre fisiopatologia
- ✓ Terapêutico
  - Eficácia manobras compensatórias
  - Alteração consistência alimentos
  - Planeamento reabilitação

Introdução

Exame *gold standard* na avaliação de disfagia orofaríngea

- Prof. Susan Langmore - 1991
- Sensibilidade e especificidade comparáveis à VFS
  - ✓ Aspiração
  - ✓ Penetração
  - ✓ Resíduo

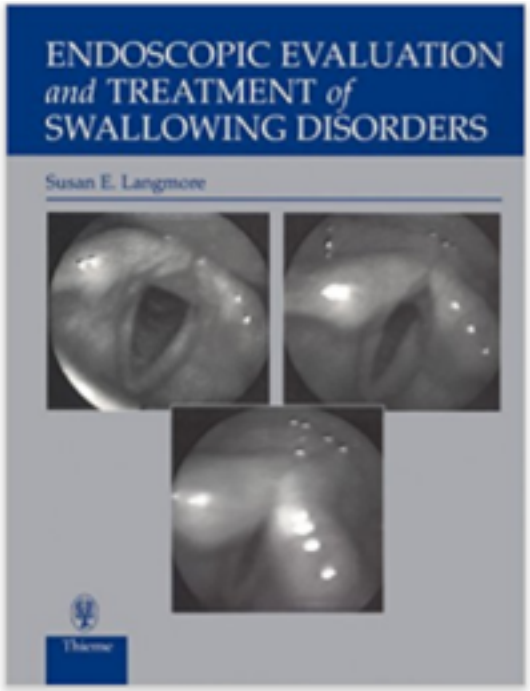

Introdução

Exame *gold standard* na avaliação de disfagia orofaríngea

Boa avaliação anatómica, movimentos estruturas e sensibilidade

Melhor avaliação do movimento do bólus e resíduo tridimensional

Facilmente disponível, portátil, não depende posição sentado/pé

Facilidade na repetição e ausência de exposição a radiações

Introdução

Exame *gold standard* na avaliação de disfagia orofaríngea

Não avalia a fase preparatória oral ou esofágica e EES

Ocorrência de *white out* e anatomia com difícil visualização (ex: osteofitos)

Impossibilidade de avaliação precisa de medições de tempo de trânsito ou da amplitude de movimento de estruturas

Como fazemos

Exame em equipa – médico ORL e terapeuta
Consulta de Deglutição

ORL
Dra. Fátima Cruz
Dr. Rui Melo Cabral

Nutrição
Dra. Carla Damas
•

Radiologia
Dr. David Correia

Equipa Multidisciplinar

Como fazemos

Screening (Bedside)

↓

Clinical Assessment
- FEES;
Videofluoroscopia

↓

Tratamento
- Compensação, manobras, reabilitação…

Como fazemos

Passo 1 – Avaliação Anatómica

- ✓ Fossa nasal e Nasofaringe
- ✓ Orofaringe
- ✓ Hipofaringe
- ✓ Laringe
- ✓ Esófago?

Como fazemos

Passo 2 – Avaliação Sensori-Motora

- ✓ Esfíncter velofaríngeo
- ✓ Base da língua
- ✓ Paredes faringe
- ✓ Mobilidade laríngea
- ✓ Encerramento vestíbulo laríngeo
- ✓ Avaliação sensitiva

Como fazemos

Passos 1 e 2



Como fazemos

Passo 3 – Avaliação Secreções

- Escala *pooling* de secreções Murray

Pooling secreções grau 1

Pooling secreções grau 3

Como fazemos

Passo 4 – *Food trials*

- Pelo menos 3 consistências, quantidades crescentes
  - ✓ Puré – puré de maçã
  - ✓ Líquido fino – água corada
  - ✓ Sólido - bolacha

Como fazemos

Passo 4 – *Food trials*

- Pelo menos 3 consistências, quantidades crescentes
  - ✓ Semi-sólido – puré de maçã
  - ✓ Líquido – água corada
  - ✓ Sólido - bolacha

- Avaliação adaptada
  - ✓ Quantidades menores – 1ml, 3ml
  - ✓ Alimentos problemáticos
  - ✓ Testes de stress

Como fazemos

Passo 4 – *Food trials*

- Medidas compensatórias
  - ✓ Ajustamentos posturais
  - ✓ Manobras de deglutição
  - ✓ Modificação do bólus

Como fazemos

Passo 4 – *Food trials*

- Medidas compensatórias
  - ✓ Modificação do bólus

Como fazemos

Passo 5 – Reportar o exame

- *Scores* de escalas validadas
  - ✓ Penetration Aspiration Scale
  - ✓ Yale Pharyngeal Residue Rating Scale
  - ✓ Dysphagia Outcome Severity Scale

Como fazemos

Passo 5 – Reportar o exame

- *Scores* de escalas validadas
  - ✓ Penetration Aspiration Scale
  - ✓ Yale Pharyngeal Residue Rating Scale
  - ✓ Dysphagia Outcome Severity Scale

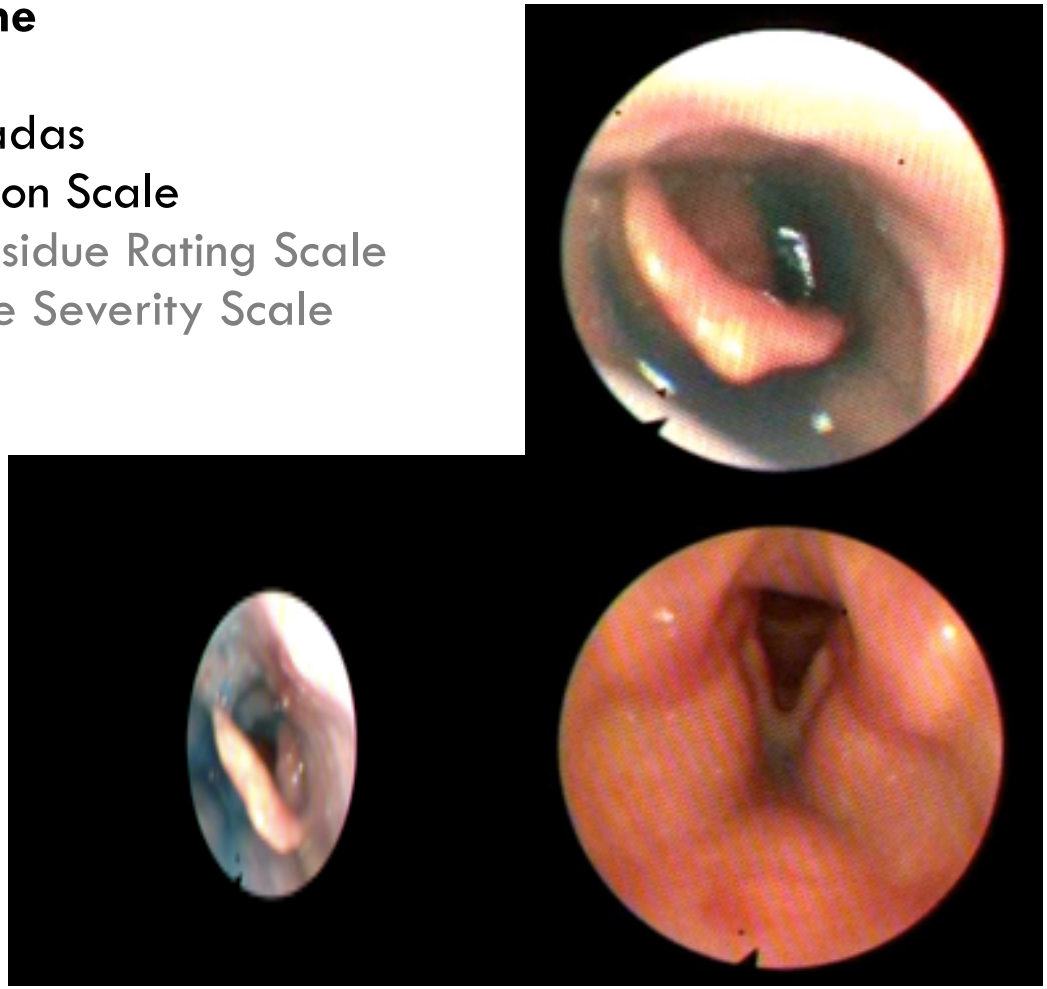

PAS 2

PAS 6

PAS 5

Como fazemos

Passo 5 – Reportar o exame

- *Scores* de escalas validadas
  - ✓ Penetration Aspiration Scale
  - ✓ Yale Pharyngeal Residue Rating Scale
  - ✓ Dysphagia Outcome Severity Scale

Resíduo seios piriformes grau moderado

Resíduo valécula grau severo

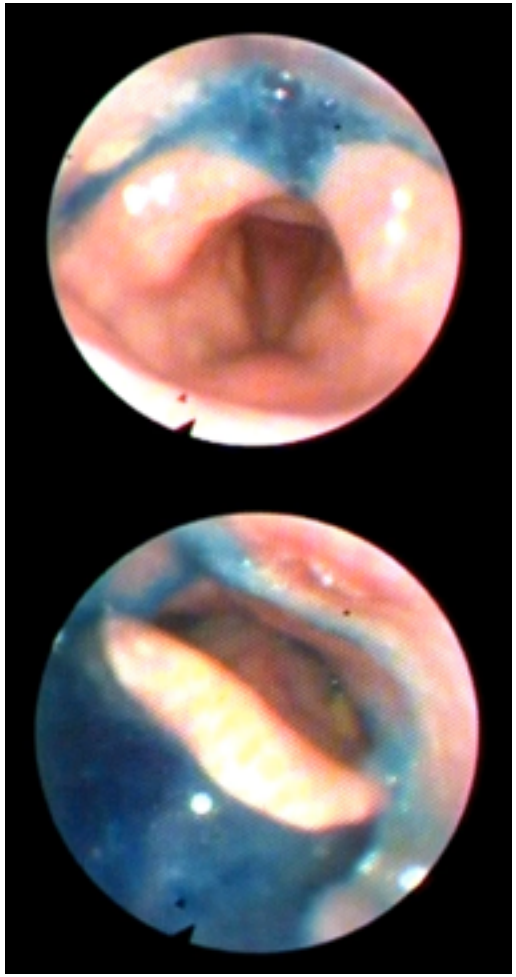

Como fazemos

Passo 5 – Reportar o exame

- *Scores* de escalas validadas
  - ✓ Penetration Aspiration Scale
  - ✓ Yale Pharyngeal Residue Rating Scale
  - ✓ Dysphagia Outcome Severity Scale

Full P.O: Modified diet and/or independence

Level 5: Mild dysphagia: Distant supervision, may need one diet consistency restricted
- May exhibit one or more of the following
  - Aspiration of thin liquids only but with strong reflexive cough to clear completely
  - Airway penetration midway to cords with one or more consistency or to cords with one consistency but clears spontaneously
  - Retention in pharynx that is cleared spontaneously
  - Mild oral dysphagia with reduced mastication and/or oral retention that is cleared spontaneously

Level 4: Mild–moderate dysphagia: Intermittent supervision/cueing, one or two consistencies restricted
- May exhibit one or more of the following
  - Retention in pharynx cleared with cue
  - Retention in the oral cavity that is cleared with cue
  - Aspiration with one consistency, with weak or no reflexive cough
    - Or airway penetration to the level of the vocal cords with cough with two consistencies
    - Or airway penetration to the level of the vocal cords without cought with one consistency

Como fazemos

Passo 5 – Reportar o exame

- *Scores* de escalas validadas
  - ✓ Penetration Aspiration Scale
  - ✓ Yale Pharyngeal Residue Rating Scale
  - ✓ Dysphagia Outcome Severity Scale

- Descrição das alterações anatómicas e ou fisiológicas

Como fazemos

Pedido de outros MCDTs

- Videofluoroscopia
  - ✓ Má visualização
  - ✓ Suspeição disfunção do EES / patologia esofágica
  - ✓ Avalição detalhada retracção base da língua / subida laríngea
- Manometria esofágica
- Endoscopia digestiva alta

Causas anatómicas

Insuficiência velofaríngea

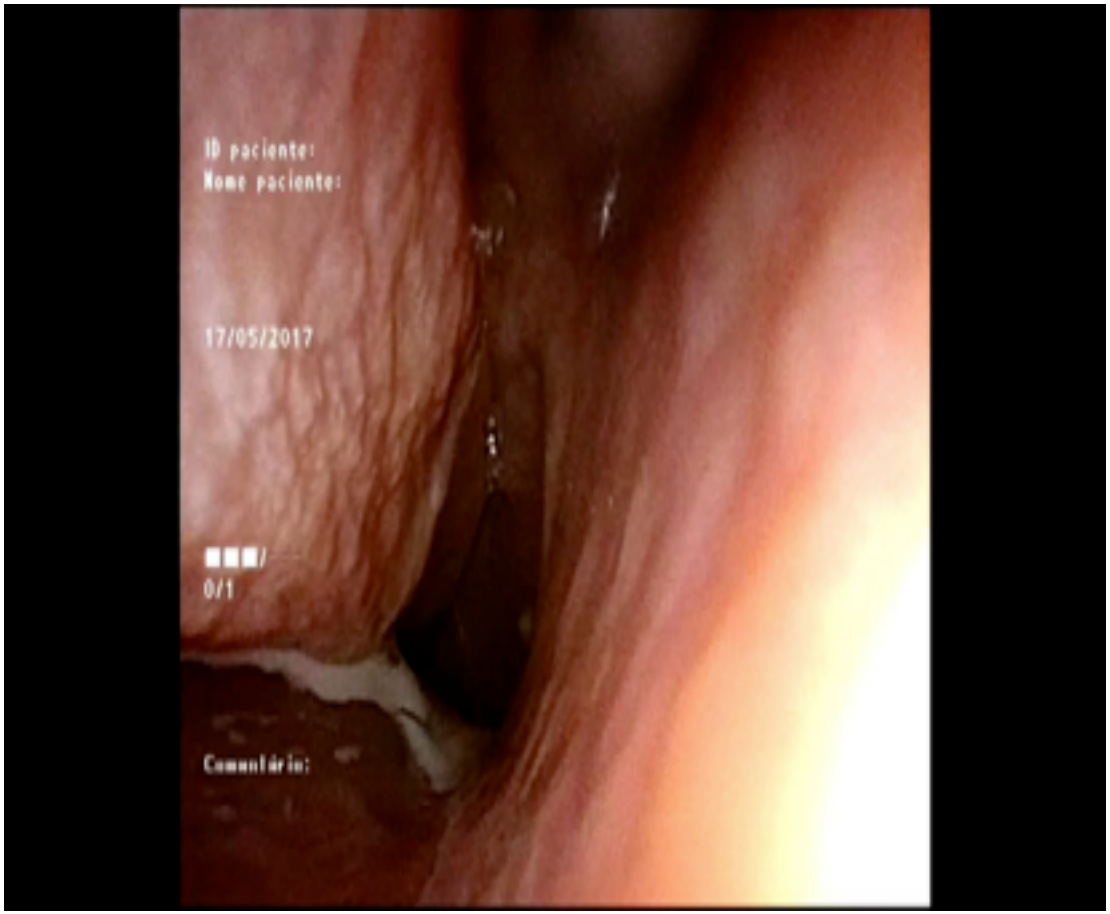

Causas anatómicas

Neo-esófago

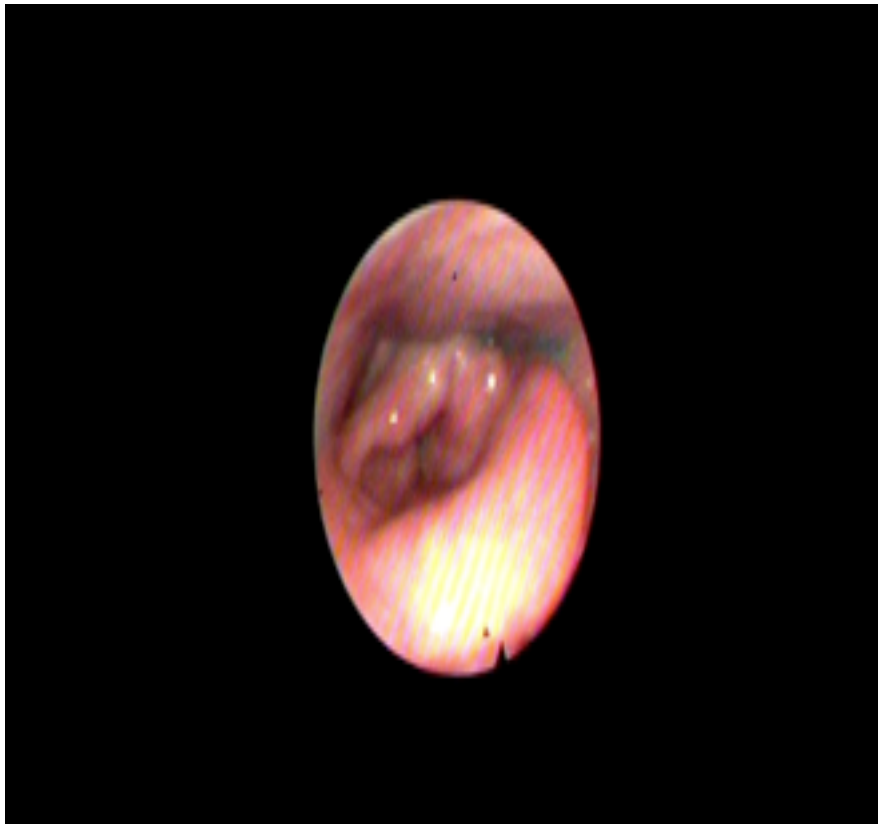

Causas anatómicas

Laringectomia supraglótica LASER

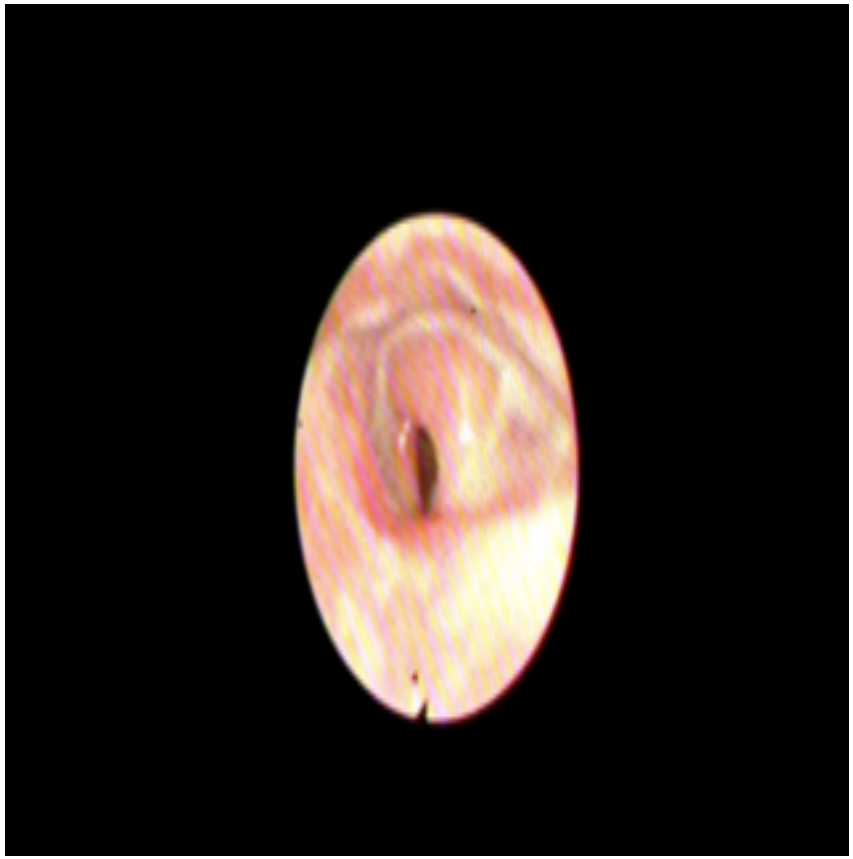

Alterações sensori-motoras

Alteração sensibilidade laríngea

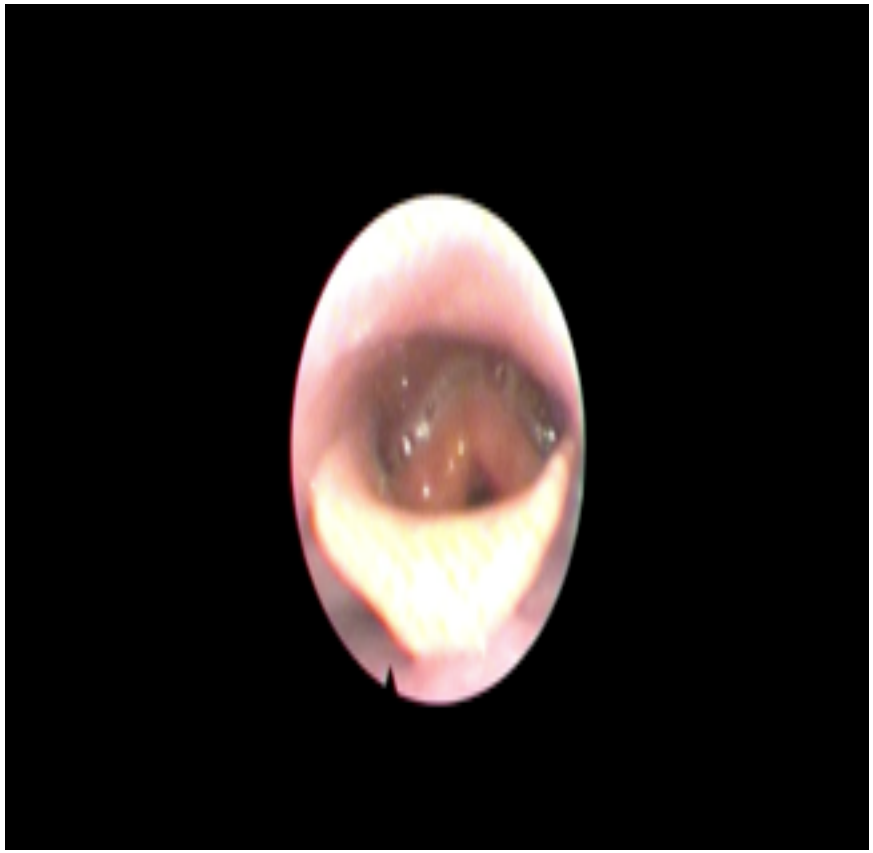

Alterações sensori-motoras

AVC

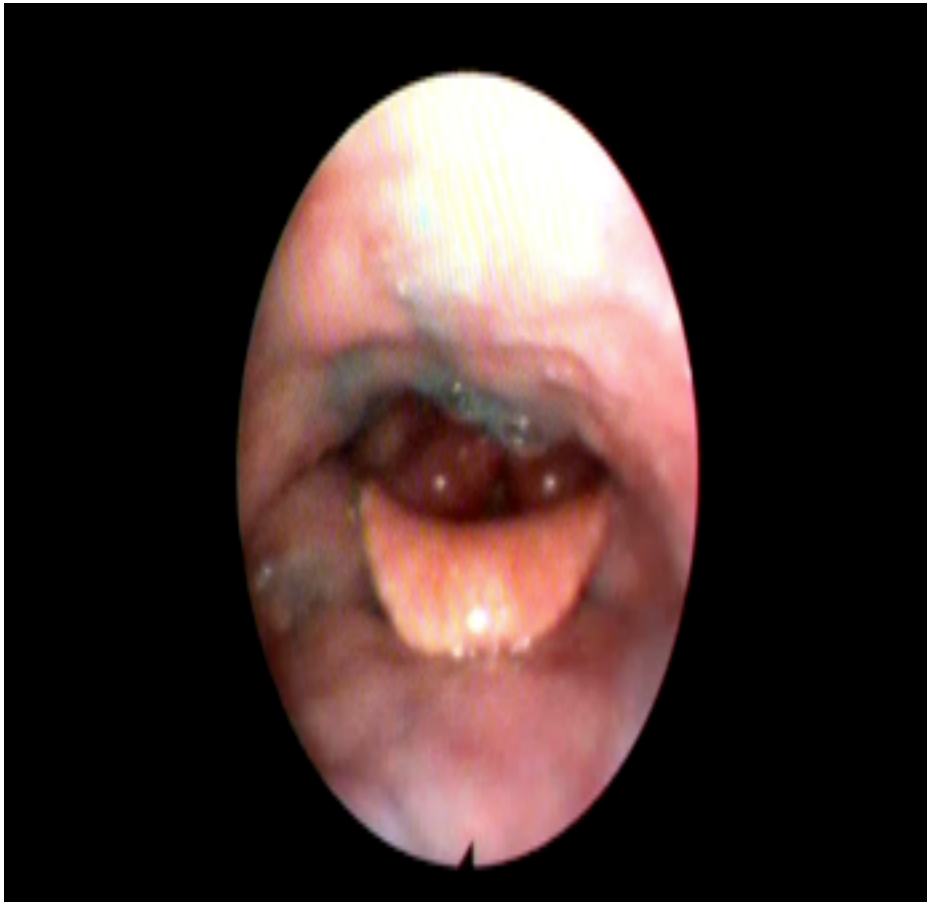

Alterações sensori-motoras

Paralisia hemilaríngea direita

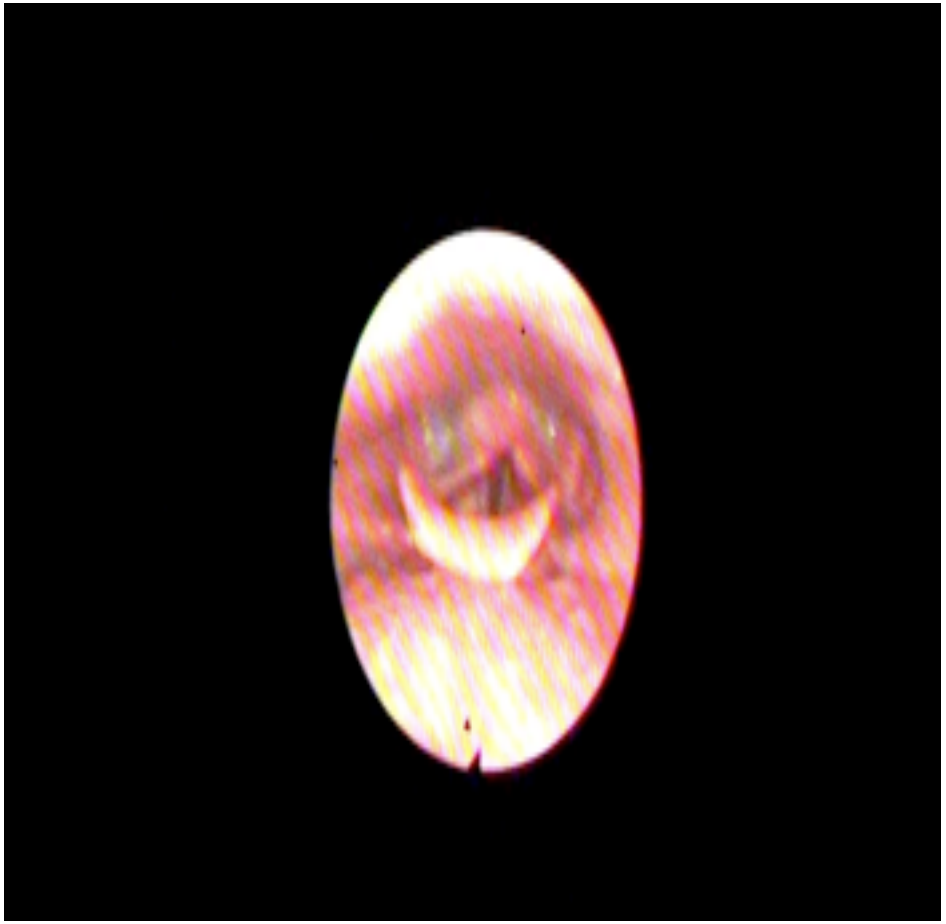

Alterações sensori-motoras

Disfunção do músculo cricofaríngeo

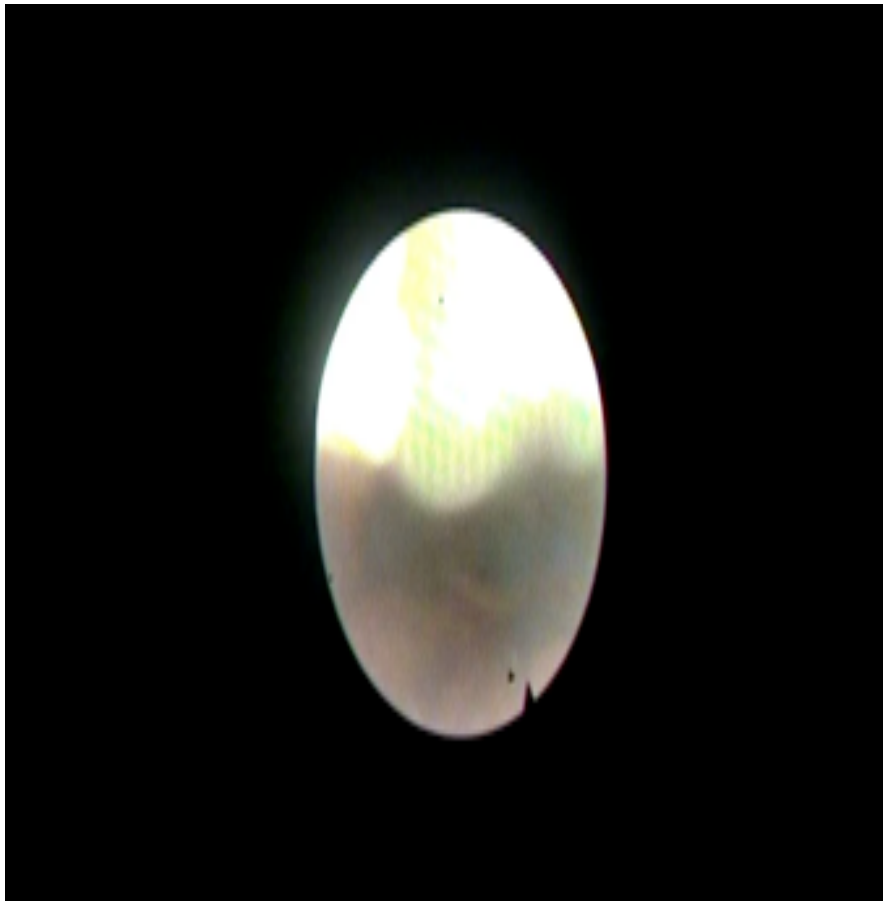

Conclusões

- ✓ Exame *gold standard* na avaliação de disfagia orofaríngea
- ✓ Adiciona importantes informações relativas a alterações anatómicas e eventuais mecanismo fisiopatológicos
- ✓ Permite considerações detalhadas sobre segurança alimentação e estabelecimento de plano terapêutico

Obrigado