FACIL - FORMAÇÃO ACELERADA EM CUIDADOS INTENSIVOS, LUZ E LOURES

13 de Novembro de 2017

HOSPITAL DA LUZ

MEDICINA DE EXCELÊNCIA E INOVAÇÃO
ESPÍRITO SANTO **SAÚDE**

HOSPITAL
BEATRIZ
ÂNGELO

FACIL - FORMAÇÃO ACELERADA EM CUIDADOS INTENSIVOS, LUZ E LOURES

Via Aérea

Margarida Aguiar
Serviço de Pneumologia
Diretora: Dra. Sofia Tello Furtado
Hospital Beatriz Ângelo

HOSPITAL BEATRIZ ÂNGELO

Via Aérea

- Anatomia da via aérea
- Via aérea difícil
- Técnicas de entubação orotraqueal
- Algoritmo de via aérea difícil
- Extubação
- Considerações pediátricas

Anatomia da via aérea

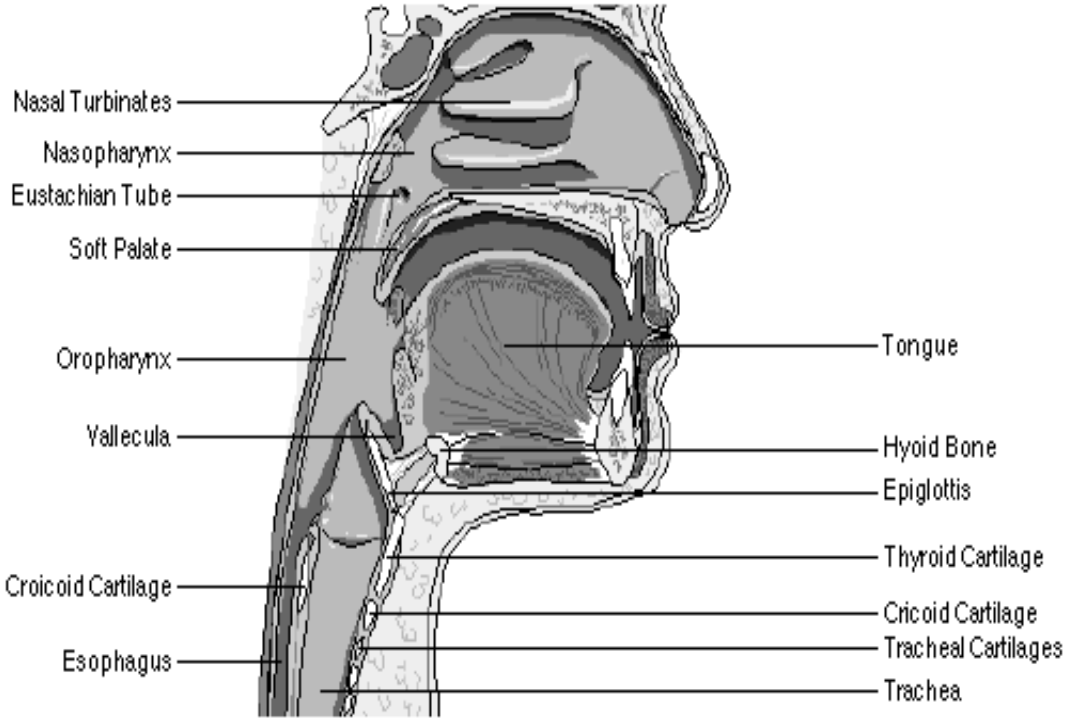

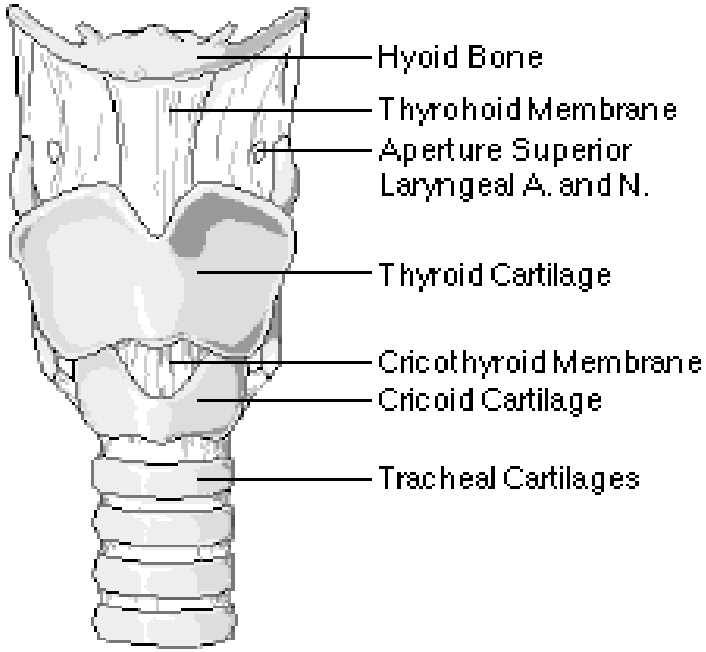

HOSPITAL DA LUZ

Anatomia da via aérea

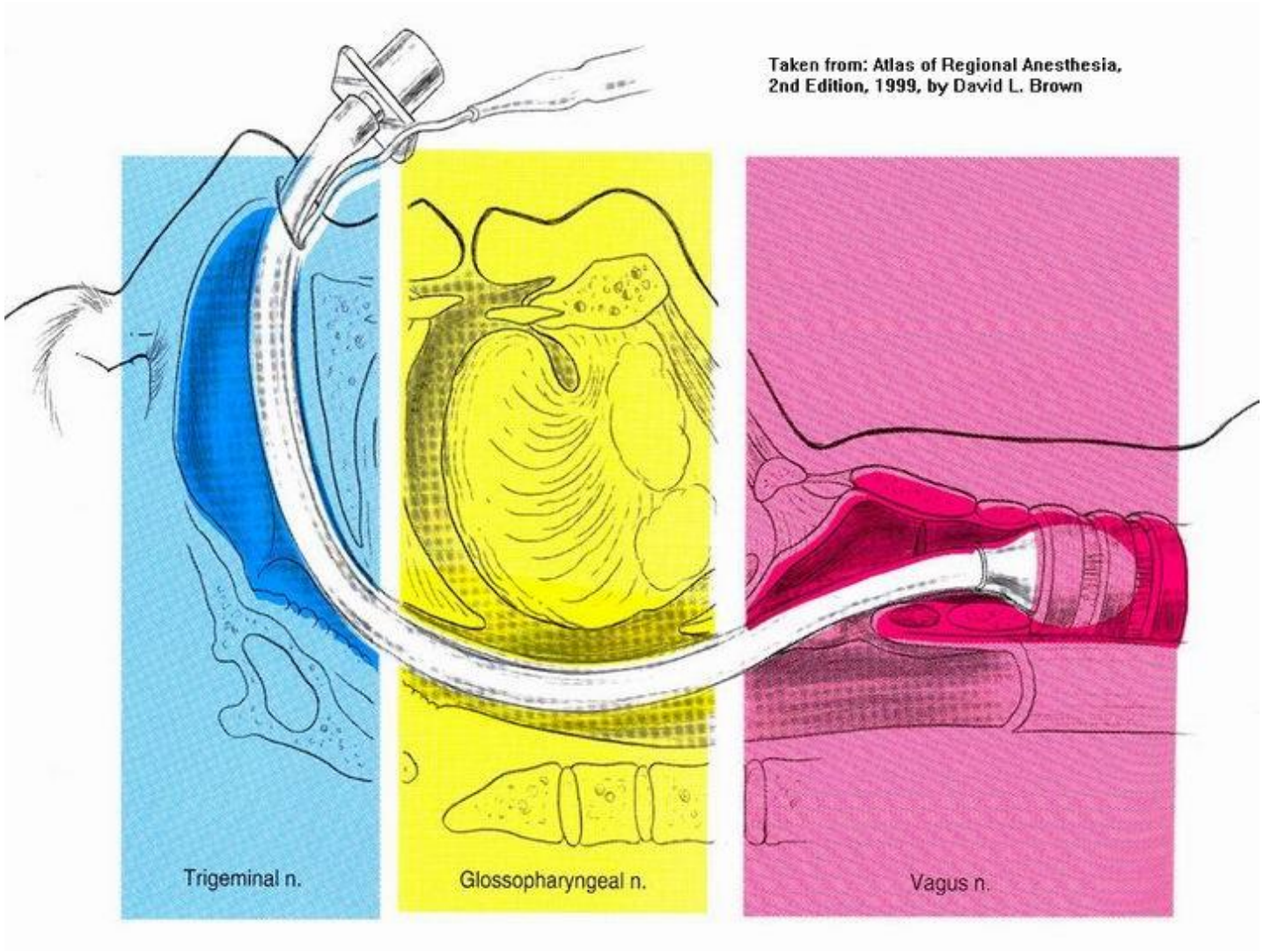

HOSPITAL DA LUZ

Cordas Vocais

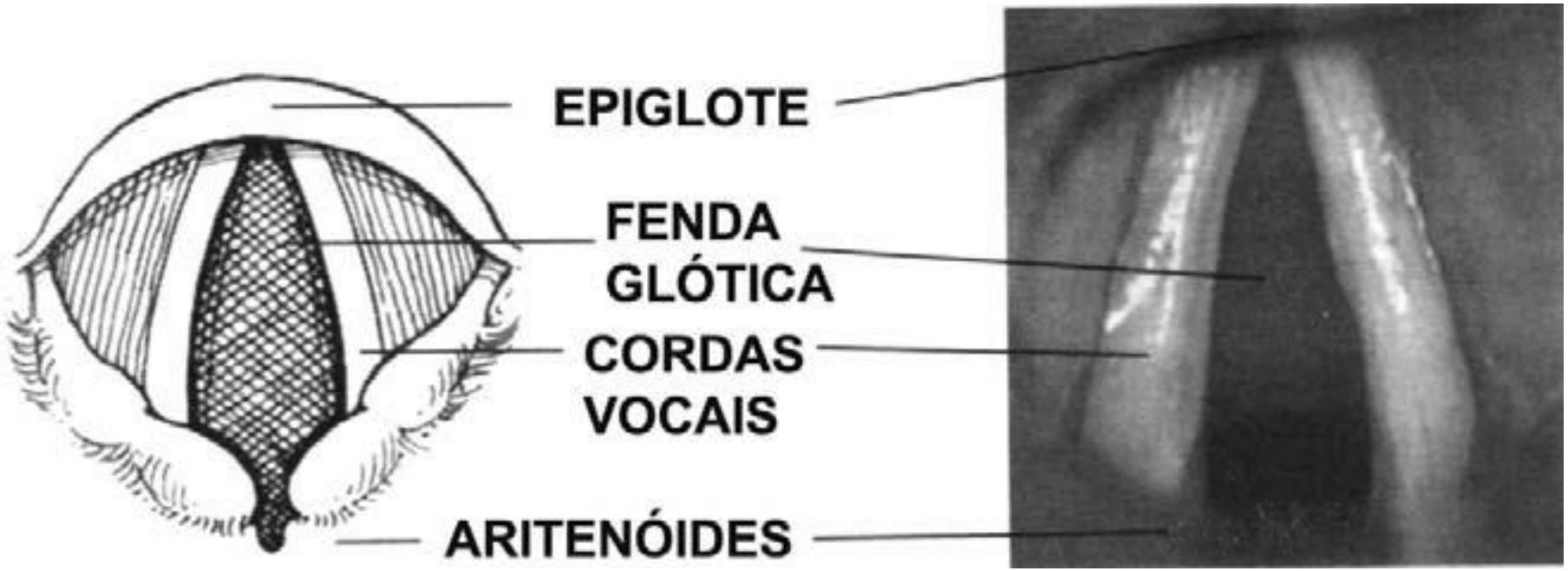

Definição

- Não é possível visualizar nenhuma parte das cordas vocais pela laringoscopia convencional.
- A intubação requer mais de uma tentativa, a troca da lâmina, um adjunto da laringoscopia direta ou o uso de alternativas. (CAS)

- Quando há a necessidade de mais de 3 tentativas, ou duração superior a 10 minutos, para o correto posicionamento do tubo traqueal, utilizando-se de laringoscopia convencional.

Importância de assegurar a via aérea

- Complicações graves associadas a via aérea difícil incluem:

- Morte
- Lesão cerebral
- Lesão miocárdica
- Trauma da via aérea

30% a 40%

de todas as mortes anestesicas são atribuídas à incapacidade de manejar uma via aérea difícil

Caplan RA. Posner KL. Ward RJ. Cheney FW. Adverse respiratory events in anesthesia: a closed claims analysis. Anesthesiology. 72(5):828-33, 1990

HOSPITAL DA LUZ

Eventos % / Número de Tentativas (2833 pacientes)	≤ 2 tentativas %	> 2 tentativas %
Hipoxemia	11,8	70
Regurgitação	1,9	22
Aspiração	0,8	13
Bradicardia	1,6	21
Parada Cardíaca	0,7	11

Anesth Analg 2004;99:607–13

HOSPITAL DA LUZ

Definição mais abrangente

- Dificuldade em estabelecer e/ou manter a patência da via aérea superior.
- Dificuldade na realização de laringoscopia directa.
- Dificuldade na introdução e posicionamento do tubo endotraqueal.
- Dificuldade associada com o potencial de contaminação da via aérea não protegida por material estranho.

Interacção de diversos factores

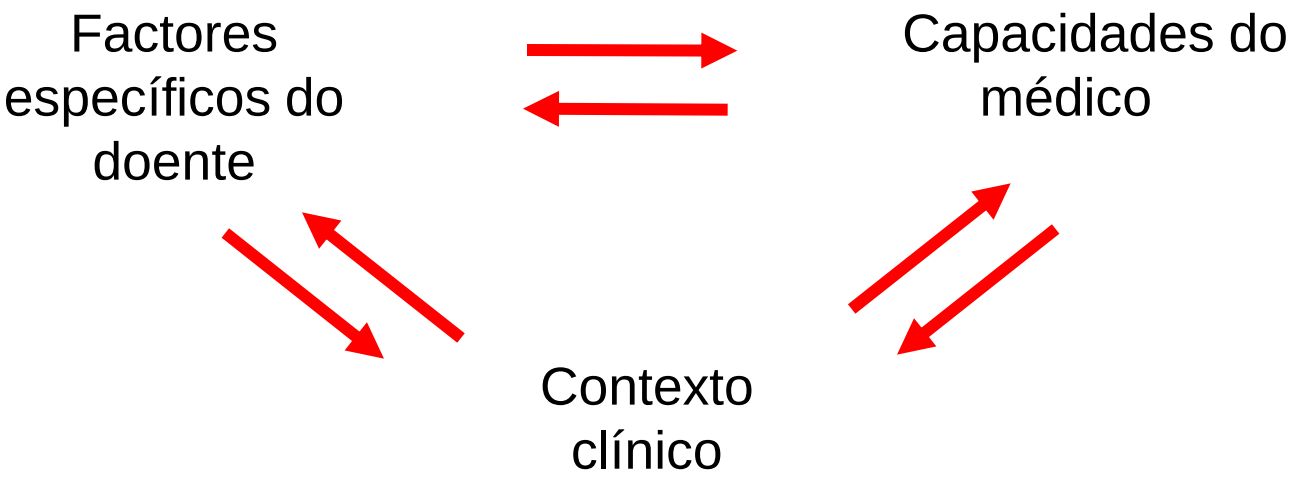

HOSPITAL DA LUZ

Dessaturação em apnéia – até *85%* SaO_2
(após pré-oxigenação)

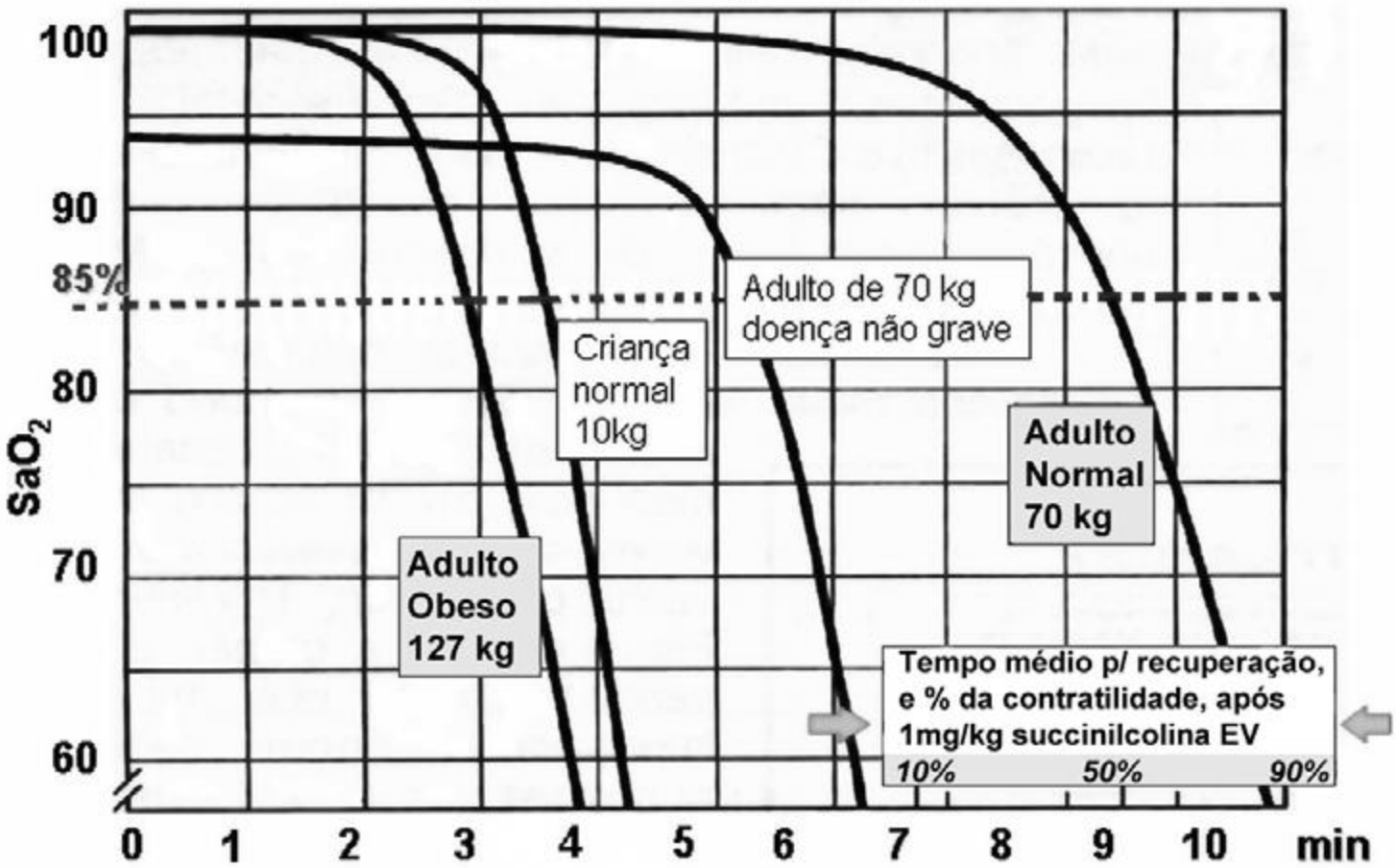

(Farmery AD, BJA 76(2):284-91, 1996)

HOSPITAL DA LUZ

- O médico é responsável por:
  - reconhecer uma potencial via aérea difícil,
  - ter uma tática para resolver o problema,
  - garantir a segurança do paciente nas situações de “intubação falhada”

  - avaliação pré-anestésica, com a história pregressa, doenças associadas e o exame físico irão alertar para problemas potenciais no manuseio da via aérea.
  - O exame específico da VA é um item obrigatório para todos os doentes, mesmo nos que são programados para anestesia regional

E em situações de emergência?!?!

Surge quando não é possível visualizar qualquer porção das cordas vocais depois de múltiplas tentativas com laringoscopia convencional e/ou quando a entubação traqueal requer múltiplas tentativas na presença ou ausência de patologia traqueal.

(geralmente mais de três tentativas e/ou mais de 10 minutos)

American Society of Anesthesiologists Task Force on Management of the Difficult Airway: Practice guidelines for management of the difficult airway: an updated report by the American Society of Anesthesiologists Task Force on Management of the Difficult Airway. Anesthesiology 2003; 98: 1269–77

AMERICAN SOCIETY OF ANESTHESIOLOGISTS

DIFFICULT AIRWAY ALGORITHM

1. Assess the likelihood and clinical impact of basic management problems:
   - A. Difficult Ventilation
   - B. Difficult Intubation
   - C. Difficulty with Patient Cooperation or Consent
   - D. Difficult Tracheostomy
2. Actively pursue opportunities to deliver supplemental oxygen throughout the process of difficult airway management
3. Consider the relative merits and feasibility of basic management choices:
   - A. Awake Intubation —vs.— Intubation Attempts After Induction of General Anesthesia
   - B. Non-Invasive Technique for Initial Approach to Intubation —vs.— Invasive Technique for Initial Approach to Intubation
   - C. Preservation of Spontaneous Ventilation —vs.— Ablation of Spontaneous Ventilation
4. Develop primary and alternative strategies:

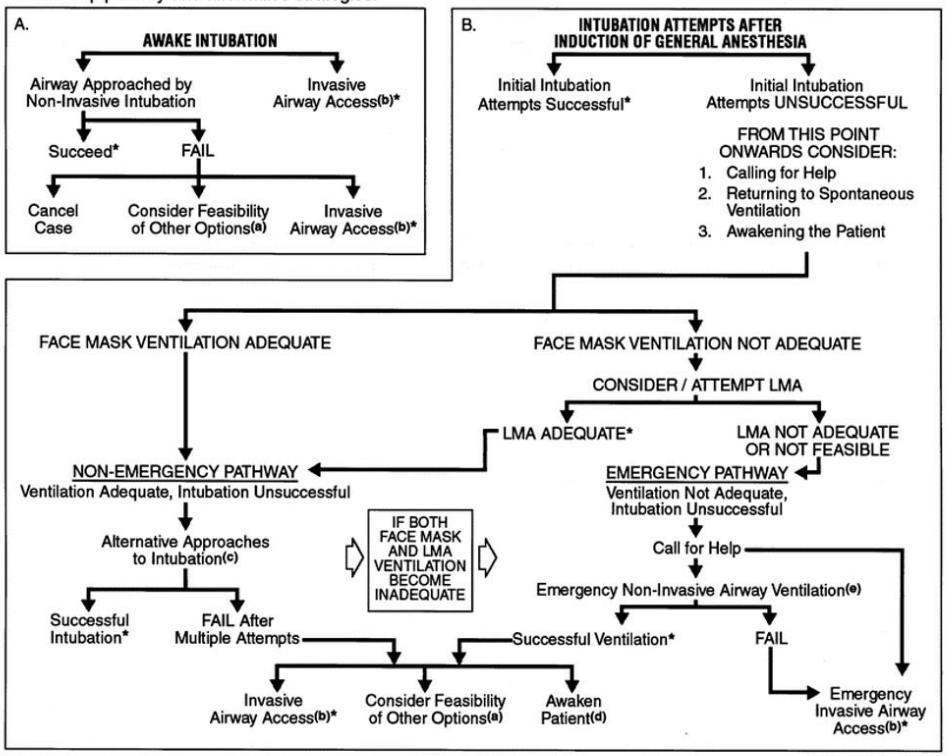

*** Confirm ventilation, tracheal intubation, or LMA placement with exhaled CO_2**

a. Other options include (but are not limited to): surgery utilizing face mask or LMA anesthesia, local anesthesia infiltration or regional nerve blockade. Pursuit of these options usually implies that mask ventilation will not be problematic. Therefore, these options may be of limited value if this step in the algorithm has been reached via the Emergency Pathway.

b. Invasive airway access includes surgical or percutaneous tracheostomy or cricothyrotomy.

c. Alternative non-invasive approaches to difficult intubation include (but are not limited to): use of different laryngoscope blades, LMA as an intubation conduit (with or without fiberoptic guidance), fiberoptic intubation, intubating stylet or tube changer, light wand, retrograde intubation, and blind oral or nasal intubation.

d. Consider re-preparation of the patient for awake intubation or canceling surgery.

e. Options for emergency non-invasive airway ventilation include (but are not limited to): rigid bronchoscope, esophageal-tracheal combitube ventilation, or transtracheal jet ventilation.

HOSPITAL DA LUZ

- Factores de risco para uma entubação difícil
  - Mallampati classe [III/IV],
  - Cormack Lehanne classe [II, III/IV],
  - Distância tiromentomiana,
  - Deformidade do pescoço que impeça flexão/extensão,
  - Dentes protuberantes,
  - Retrognátia,
  - Micrognátia,
  - Macroglossia,
  - Pescoço curto e grosso,
  - Diminuição da amplitude de abertura da boca inf. a 3 cms,
  - IMC > 26 kg/m^2.

Escala de Malampati

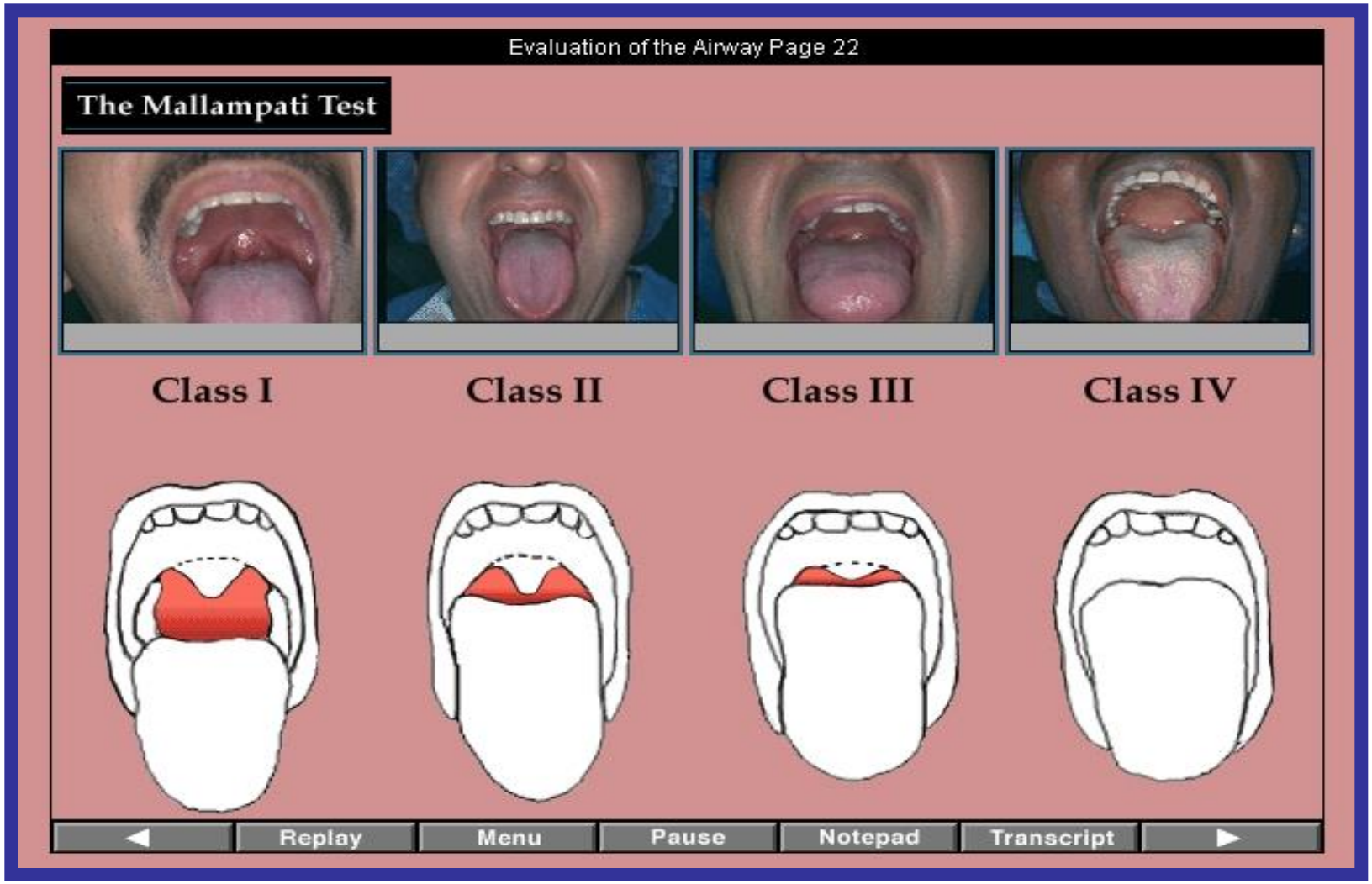

HOSPITAL DA LUZ

Escala de Lehanne e Cormack

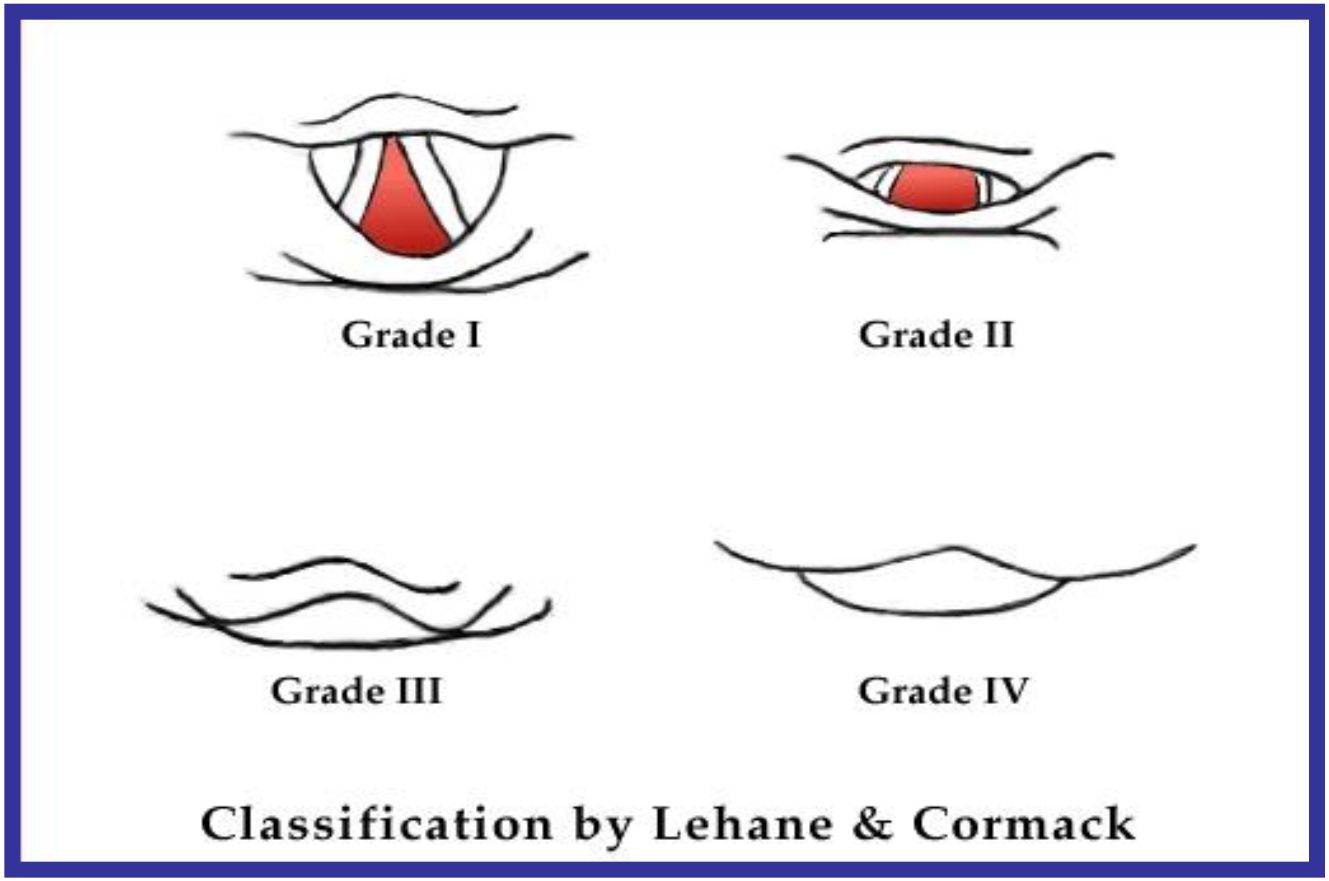

Visualização

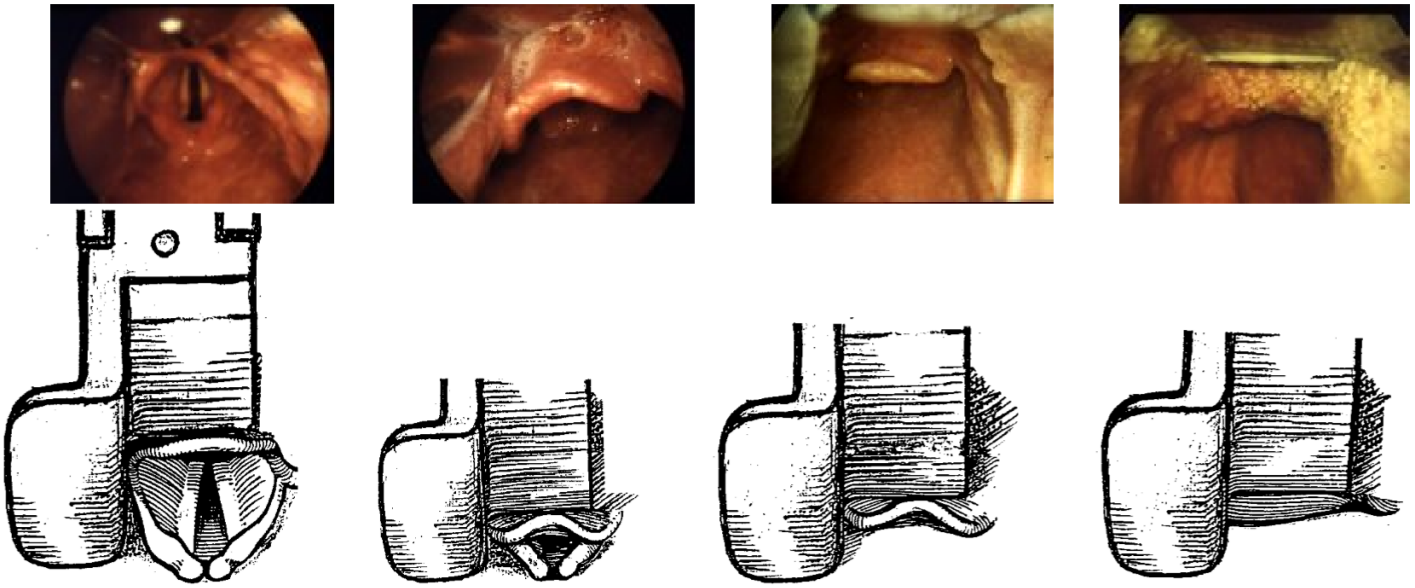

Grau:	I	II	III	IV
Ocorrência:		1 a 18%	4%	0,05– 0,35%

Grau I: glote bem visível;
Grau II: somente a parte posterior da glote é visualizada;
Grau III: somente a epiglote pode ser visualizada – nenhuma porção da glote é visível;
Grau IV: nem a epiglote, nem a glote podem ser visualizadas.

Cormack RS, Lehane J. Anaesthesia 39:1105, 1984.

Correspondência entre Malampati e Lehanne e Cormack

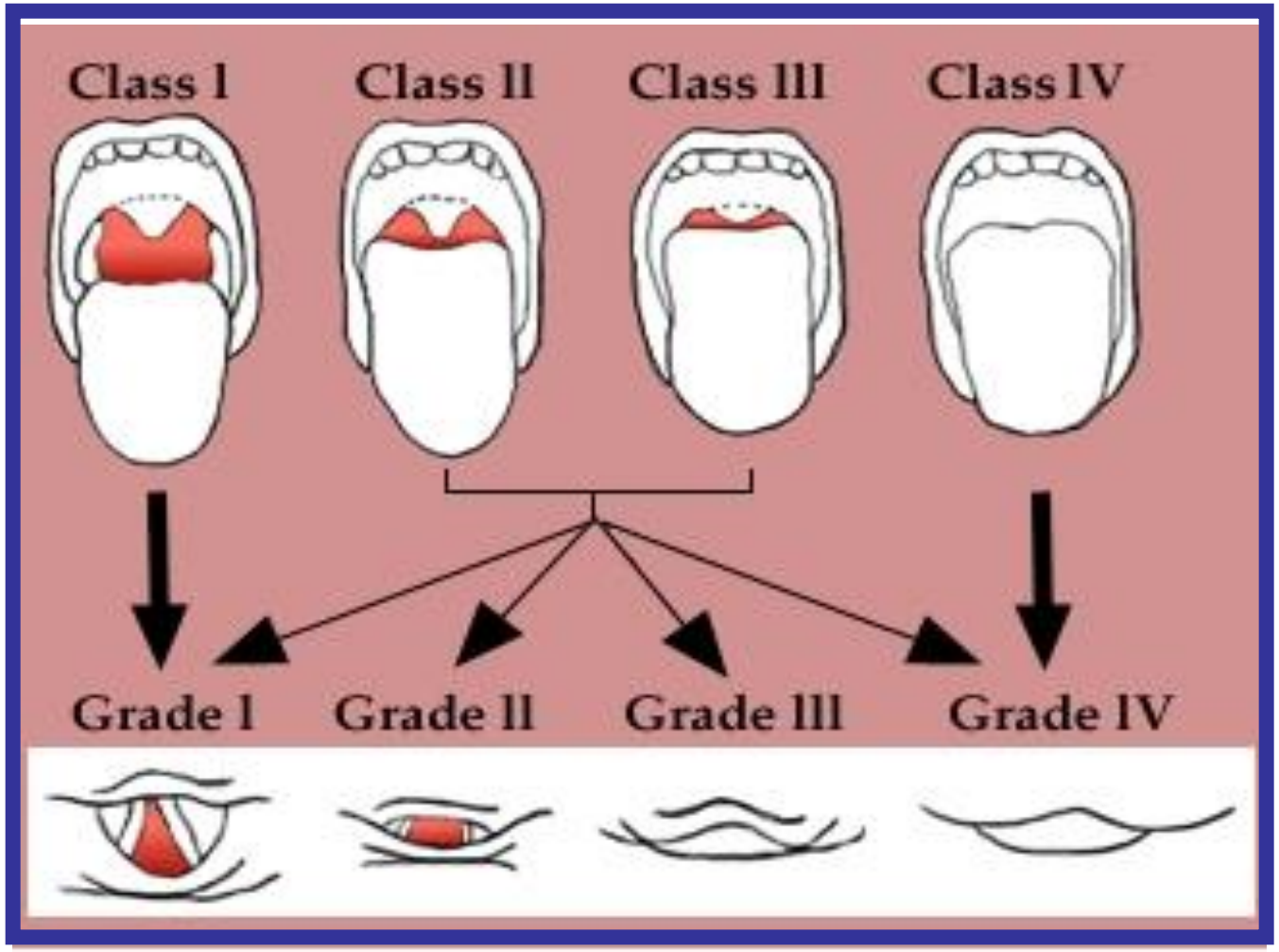

HOSPITAL DA LUZ

Distância tiromentoniana

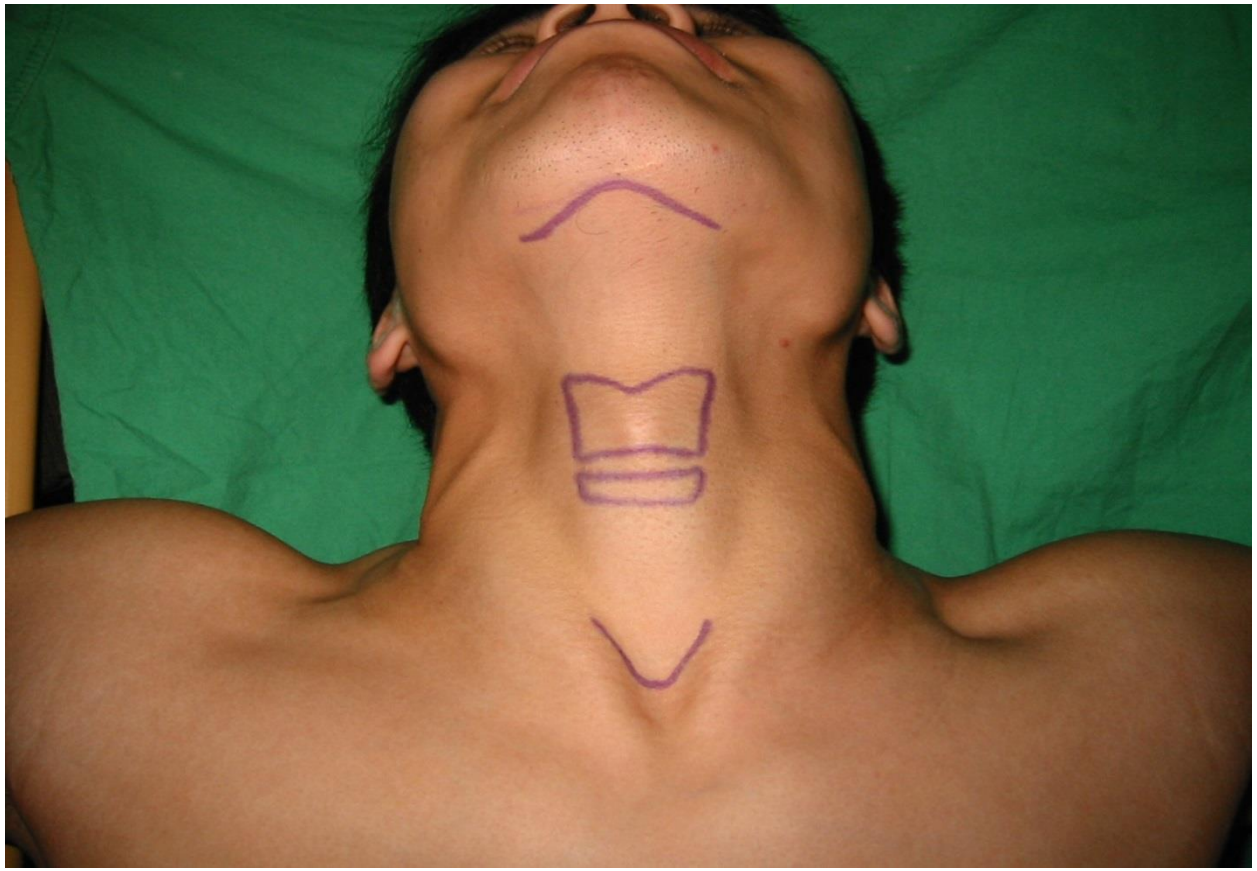

Foi demostrado que os doentes que correspondiam a uma classe 3-4 de Malampati e também apresentavam uma distância tiromentoniana inferior a 7cm

→ Entubação difícil

HOSPITAL DA LUZ

Ventilação difícil por máscara

Dificuldade na ventilação com máscara é uma situação em que o operador não consegue proporcionar uma ventilação adequada com máscara; por máscara desadequada, fuga de ar, resistência para a entrada e saida de ar.

(Habitualmente associado com dessaturação de oxigénio <90%)

American Society of Anesthesiologists Task Force on Management of the Difficult Airway: Practice guidelines for management of the difficult airway: an updated report by the American Society of Anesthesiologists Task Force on Management of the Difficult Airway. Anesthesiology 2003; 98: 1269–77

Ventilação difícil por máscara

- A capacidade de ventilar um doente com máscara é extremamente importante no caso de não ser possível em entubar.

- *Factores de risco para ventilação difícil com máscara*
  - Roncopatia e apneia obstrutiva do sono,
  - Retrognatia,
  - Micrognatia,
  - Macroglossia,
  - Dentes volumosos,
  - Pescoço curto e grosso,
  - Mallampatti classe [III/IV],
  - Pouca experiencia do operador,
  - Cormack Lehanne classe [III/IV],
  - IMC > 26 kg/m^2

Laringoscopia directa

- A laringoscopia directa permite a criação de um “canal de visão” direta entre o operador e as cordas vocais.
- O sucesso desta técnica depende de um correto posicionamento da cabeça e de uma anatomia consistente.
- Quando estas condições não são alcançadas, ou por fraca mobilidade dos tecidos, por língua alargada, abertura limitada da boca … a taxa de intubação com laringoscopia directa diminui…

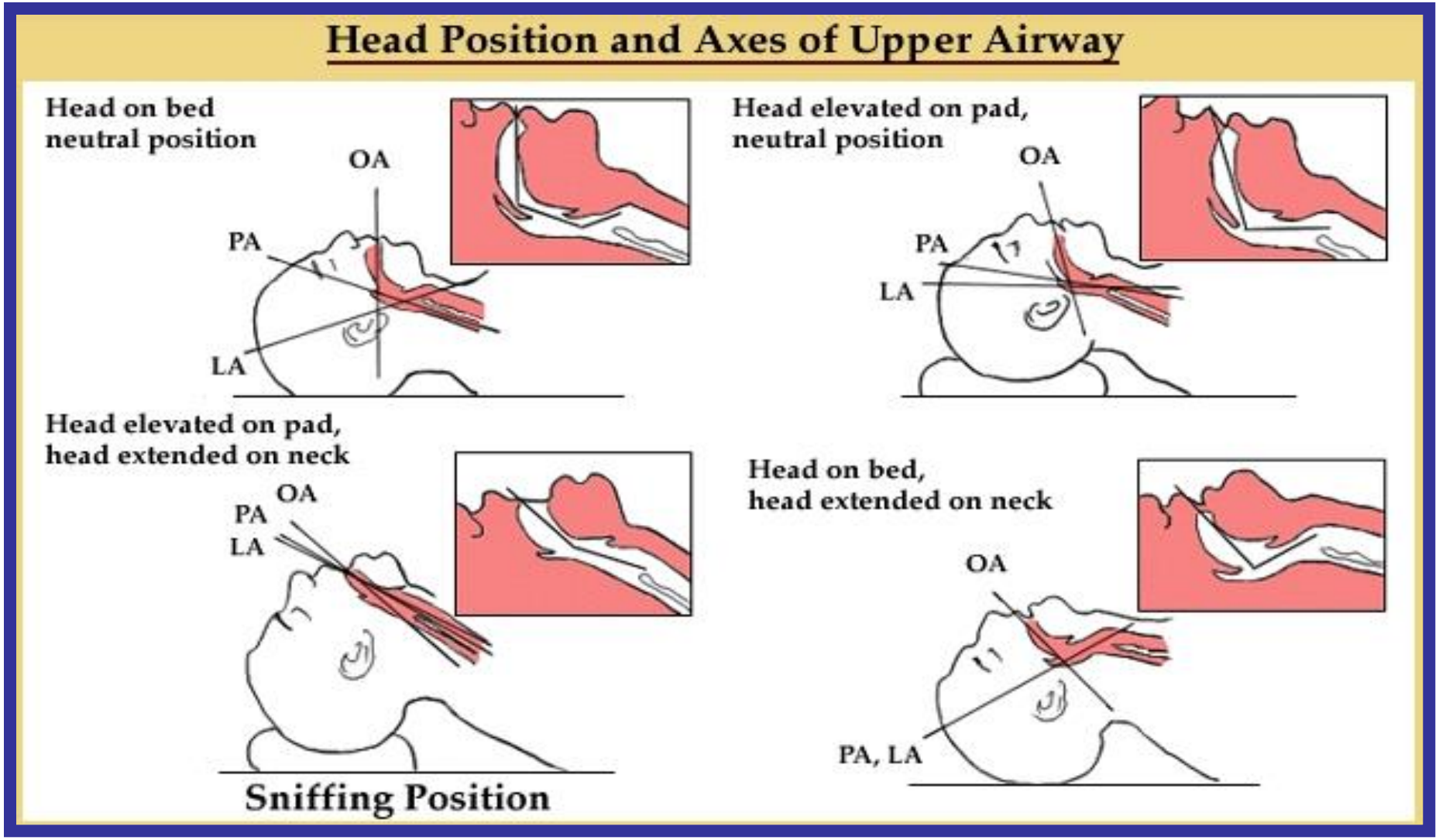
Head Position and Axes of Upper Airway
Head on bed
neutral position
OA
PA
LA
Head elevated on pad,
neutral position
OA
PA
LA
Head elevated on pad,
head extended on neck
OA
PA
LA
Head on bed,
head extended on neck
OA
PA, LA
Sniffing Position

Guias introdutores

- Os *guias* foram desenvolvidos com a finalidade de auxiliar a intubação sob laringoscopia directa, ao direccionarem com maior facilidade um TOT para a traqueia.

- O uso destes **guias introdutores** é particularmente útil, nos casos de:
  - visualização incompleta da glote
  - o maior tamanho relativo do TOT dificultando a visão da fenda glótica
  - dentes protrusos, forçando o TOT a seguir um caminho mais tortuoso da boca até a abertura glótica

Guia Introdutor

HOSPITAL DA LUZ

Entubação difícil

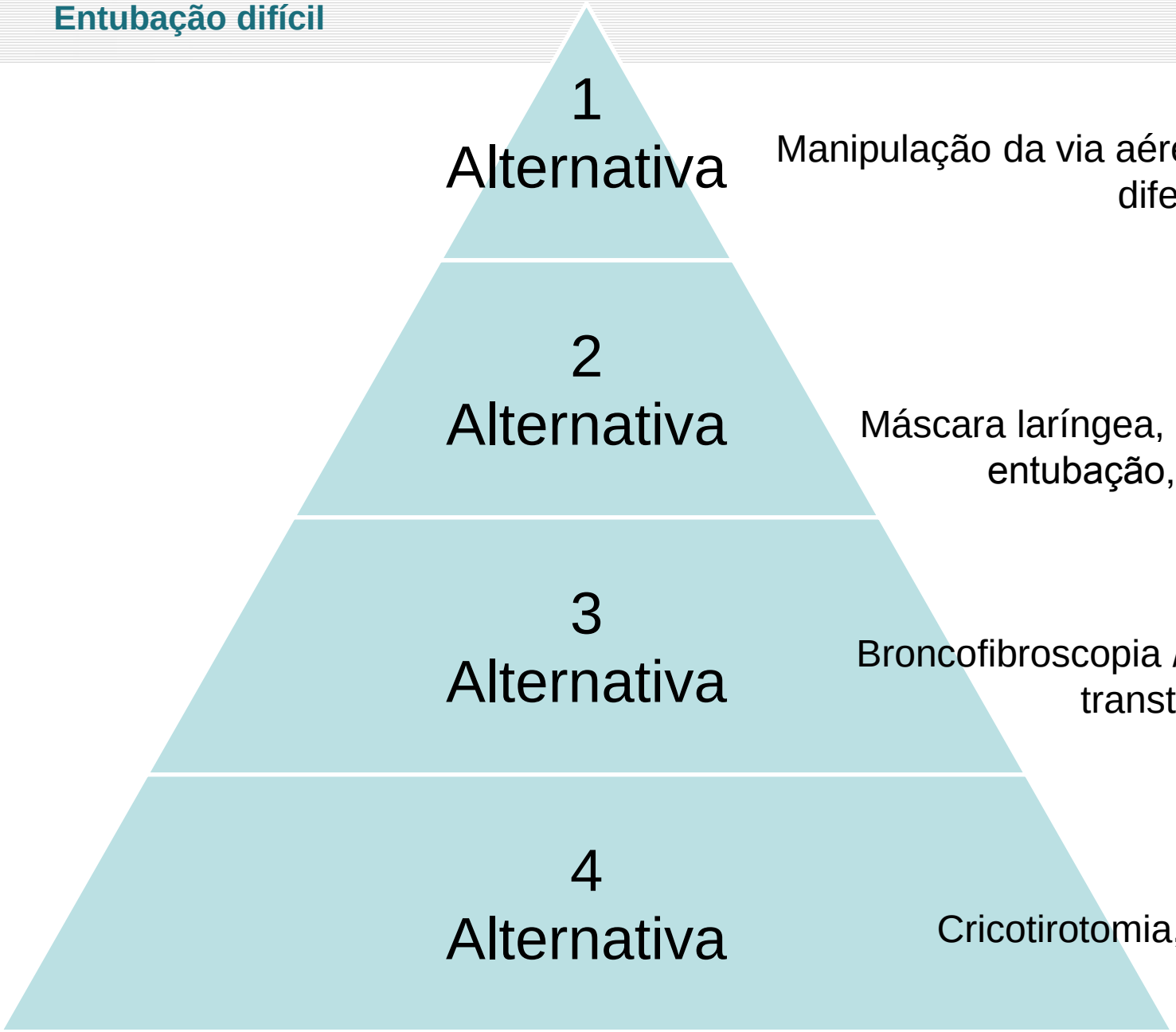

1
Manipulação da via aérea com um tipo de lâmina diferente

2
Máscara laríngea, máscara laríngea de entubação, “Combitube”

3
Broncofibroscopia / Ventilação por jacto transtraqueal

4
Cricotirotomia, Traqueostomia

HOSPITAL DA LUZ

Técnicas especiais de entubação

- Diferentes lâminas de laringoscopia
- Laringoscópio de McCoy
- Videolaringoscopia
- Máscaras laríngeas
- O “Combi-tube”
- Broncofibroscopia
- Cricotiroidotomia
- Ventilação por jacto transtraqueal
- Entubação retrógada

Laringoscopia directa – lâminas de feitio e tamanhos diferentes

HOSPITAL DA LUZ

Laringoscopia directa – lâminas de feitio e tamanhos diferentes

Macintosh

Miller

Mc Coy

Magill

Polio

HOSPITAL DA LUZ

O larincoscópio de McCoy é desenhado com uma porção distal móvel que permite a a elevação da epiglote e faclitando deste modo a entubação.

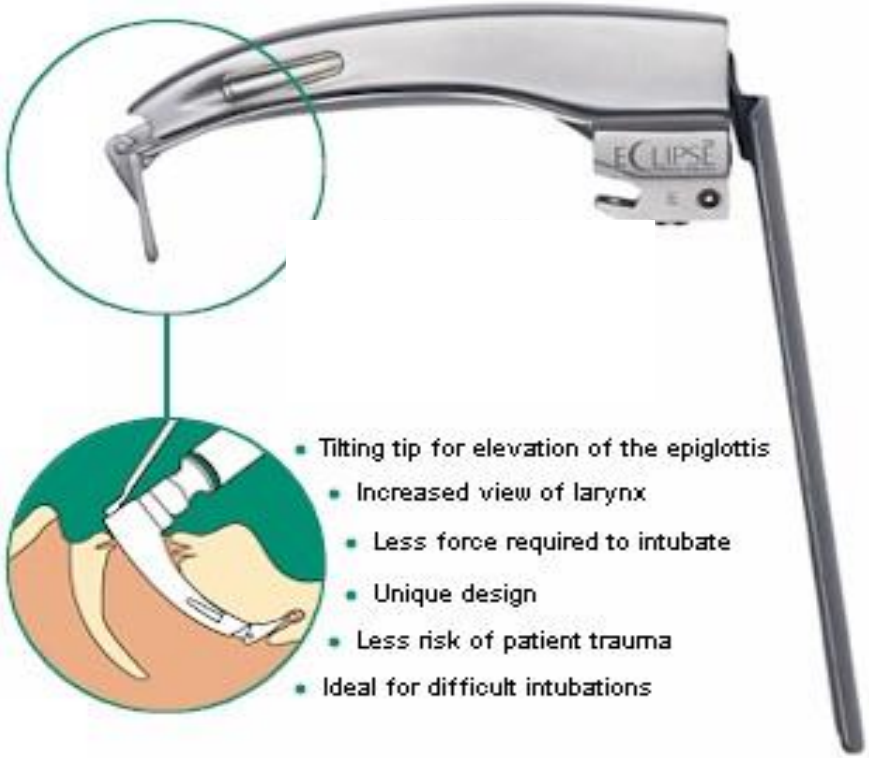

Videolaringoscopia

- A Videolaringoscoia é um desenvolvimento relativamente recente que tem como objetivo aumentar o sucesso da entubação orotraqueal

- Micro-câmaras de alta resolução e pequenos ecrâs portáteis são utilizados para melhorar a visão e a taxa de sucesso da larincoscopia direta.

Videolaringoscopia

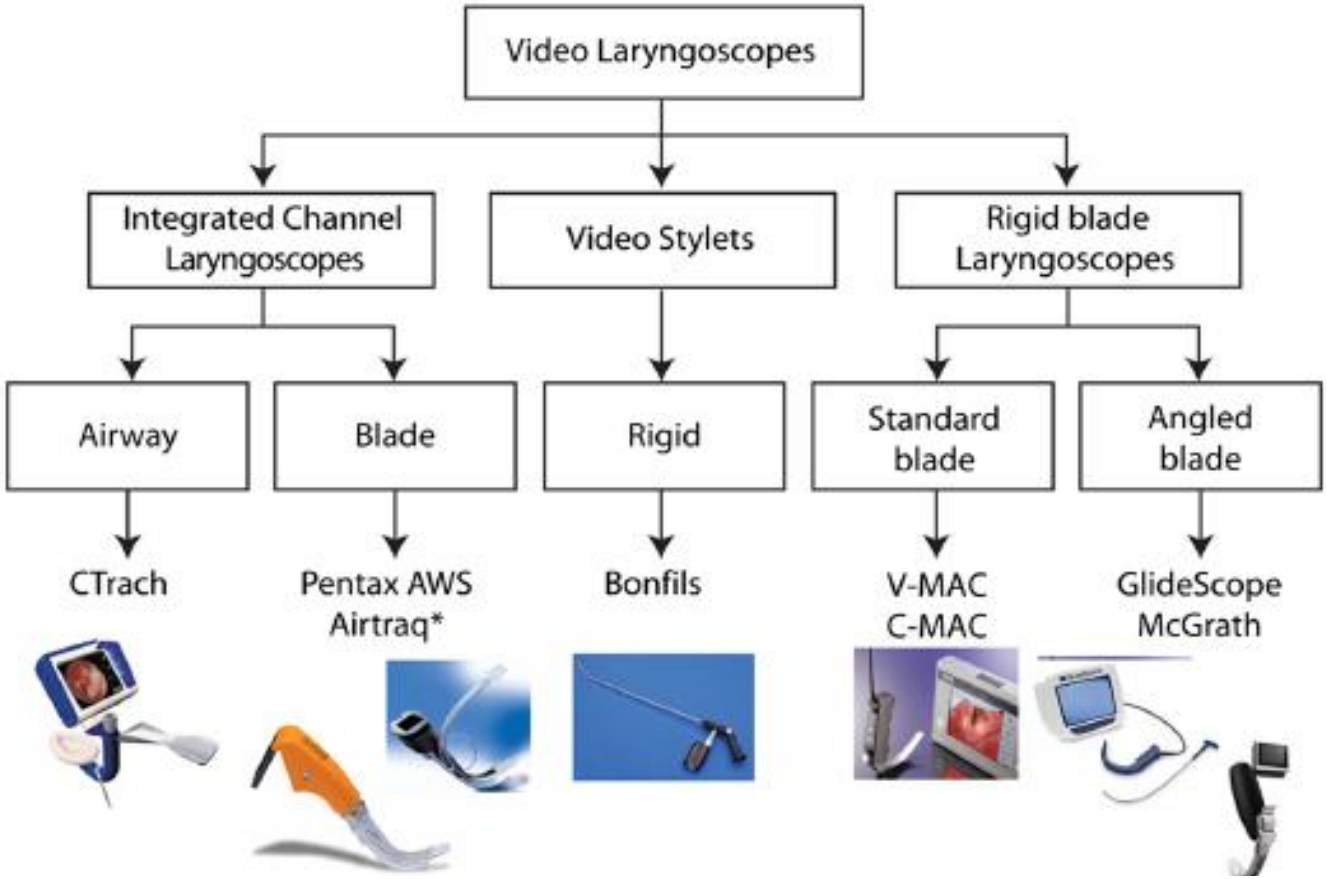

Videolaringoscópios

Videolaringoscópio de lâmina ríja

Air Traq

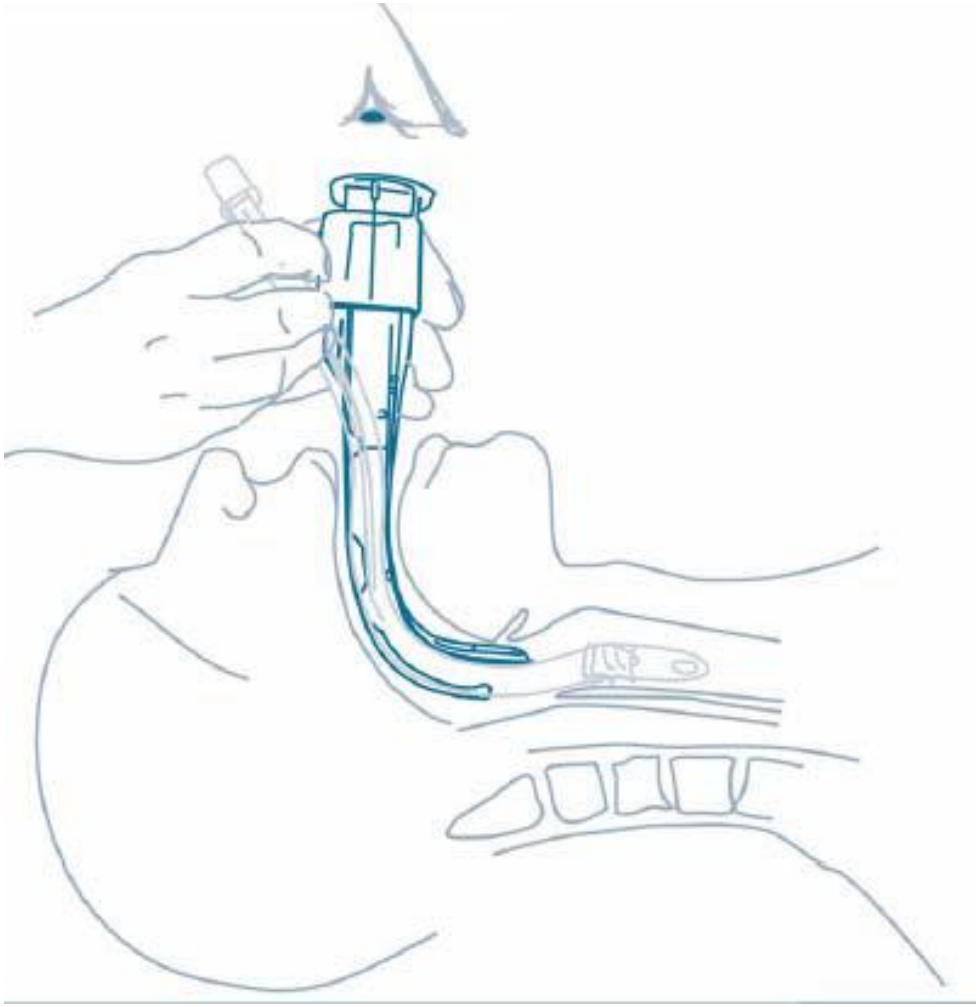

HOSPITAL DA LUZ

Máscara Laríngea
- Dispensa a necessidade de laringoscopia para a sua colocação
- Rapidez no acesso e controlo da via aérea

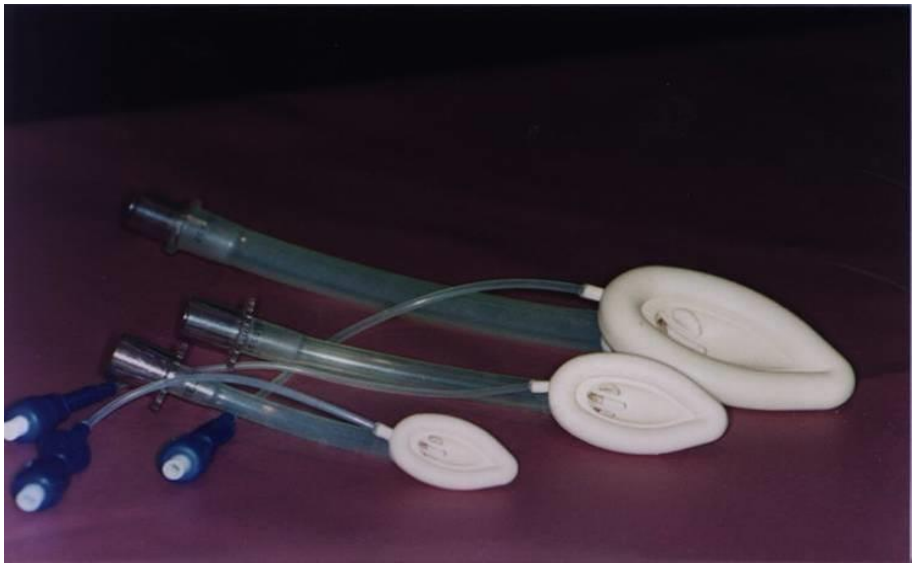

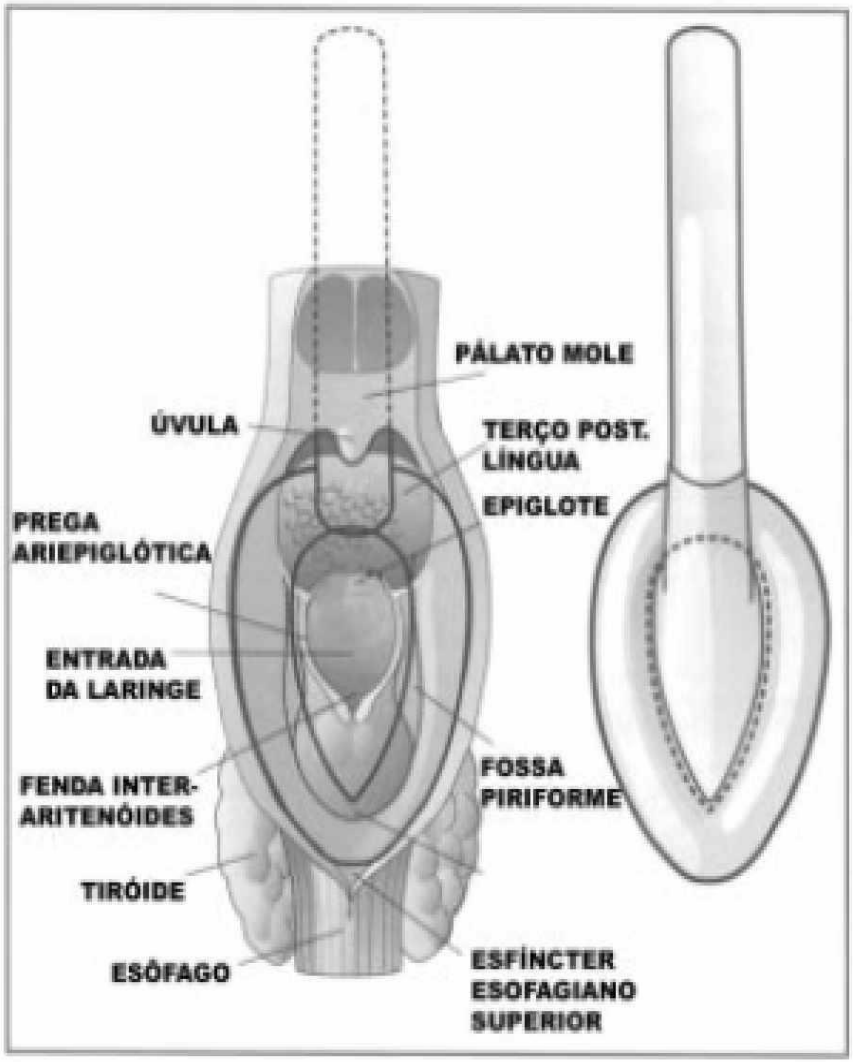

Colocação de máscara laríngea

A máscara laríngea permite a ventilação e a oxigenação apesar de não proteger completamente contra aspiração.

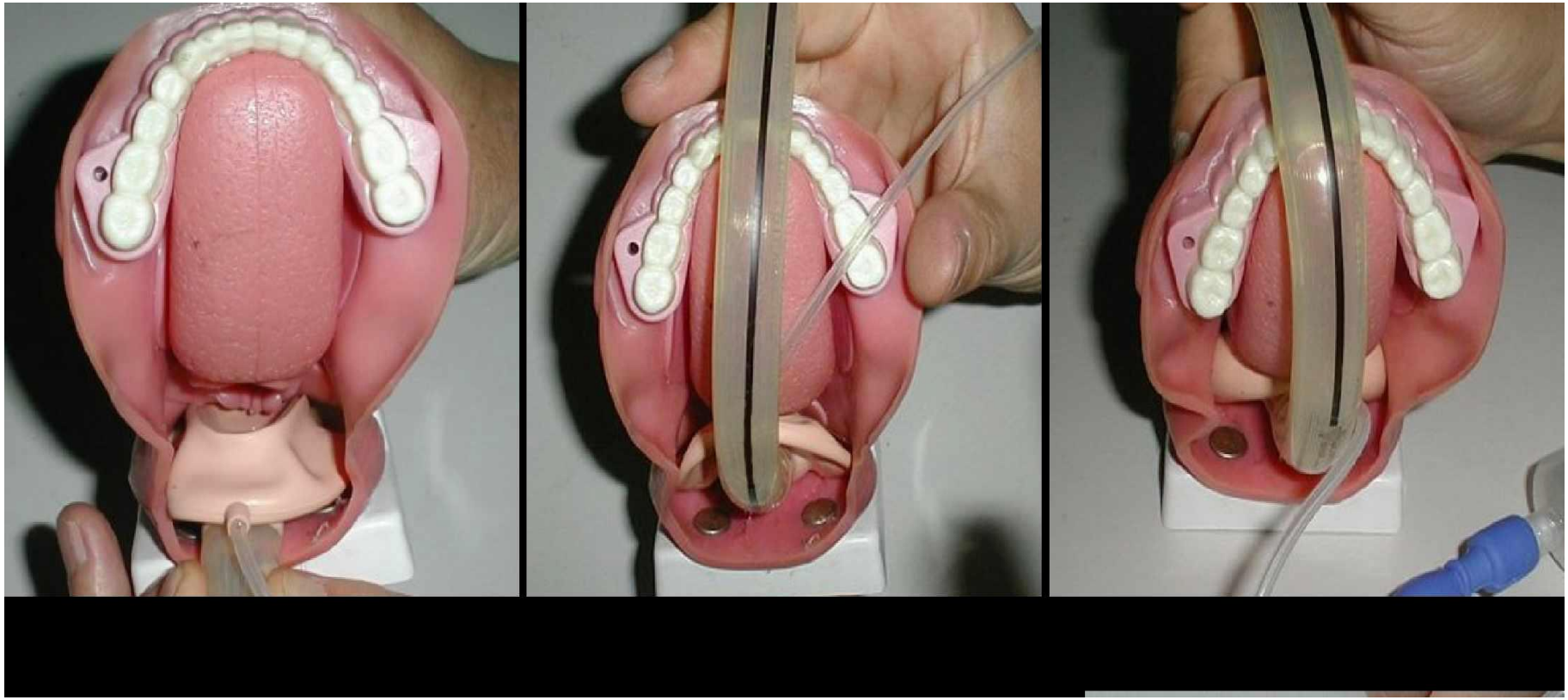

A

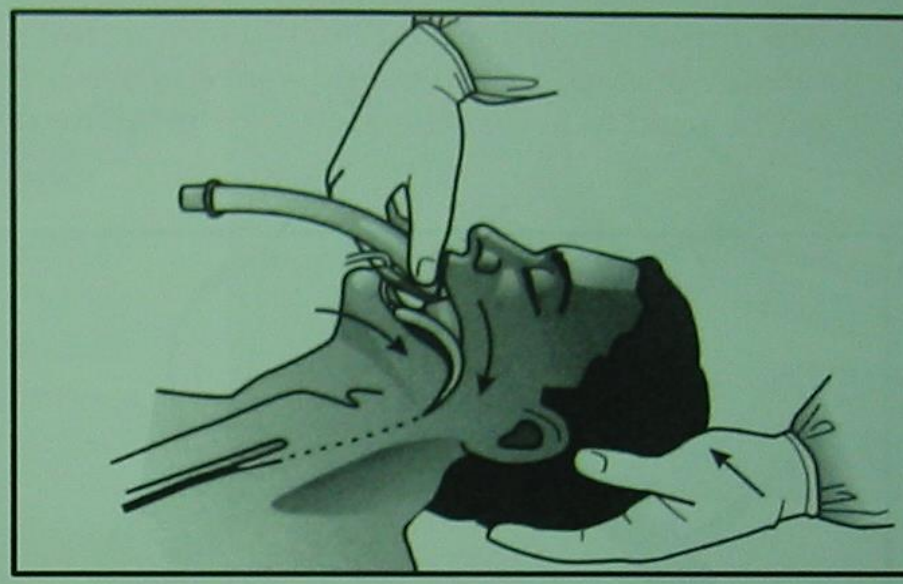

B

C

D

Contra-indicações ao uso de máscara laríngea

- Pacientes com maior risco de regurgitarem:
  - pacientes que não estejam em jejum;
  - hérnia de hiato ou obstrução intestinal;
  - obesidade extrema ou mórbida;
  - grávidas com mais de 14 semanas;
  - politraumatizados (estômago cheio);

- Baixa complacência pulmonar ou alta resistência à ventilação
- Impossibilidade de extensão cervical ou abertura da boca mais de 1,5 cm, tornando difícil a progressão da ML para a hipofaringe
- Patologias faríngeas (abcessos, hematoma, ruptura tecidual, etc.)
- Obstrução ventilatória abaixo ou na laringe;
- Ventilação pulmonar selectiva;
- Pouca familiaridade do profissional com a técnica e os cuidados no manuseio da ML.

- ***Intubação Traqueal através da ML:***

- Pode-se conseguir uma IT com o uso de uma ML convencional como guia.

- Como a ML se encontra sobreposta à laringe, é possível a passagem de um tubo traqueal, fibroscópio ou guia através de sua luz, transpondo as estruturas glóticas até atingir a traqueia.

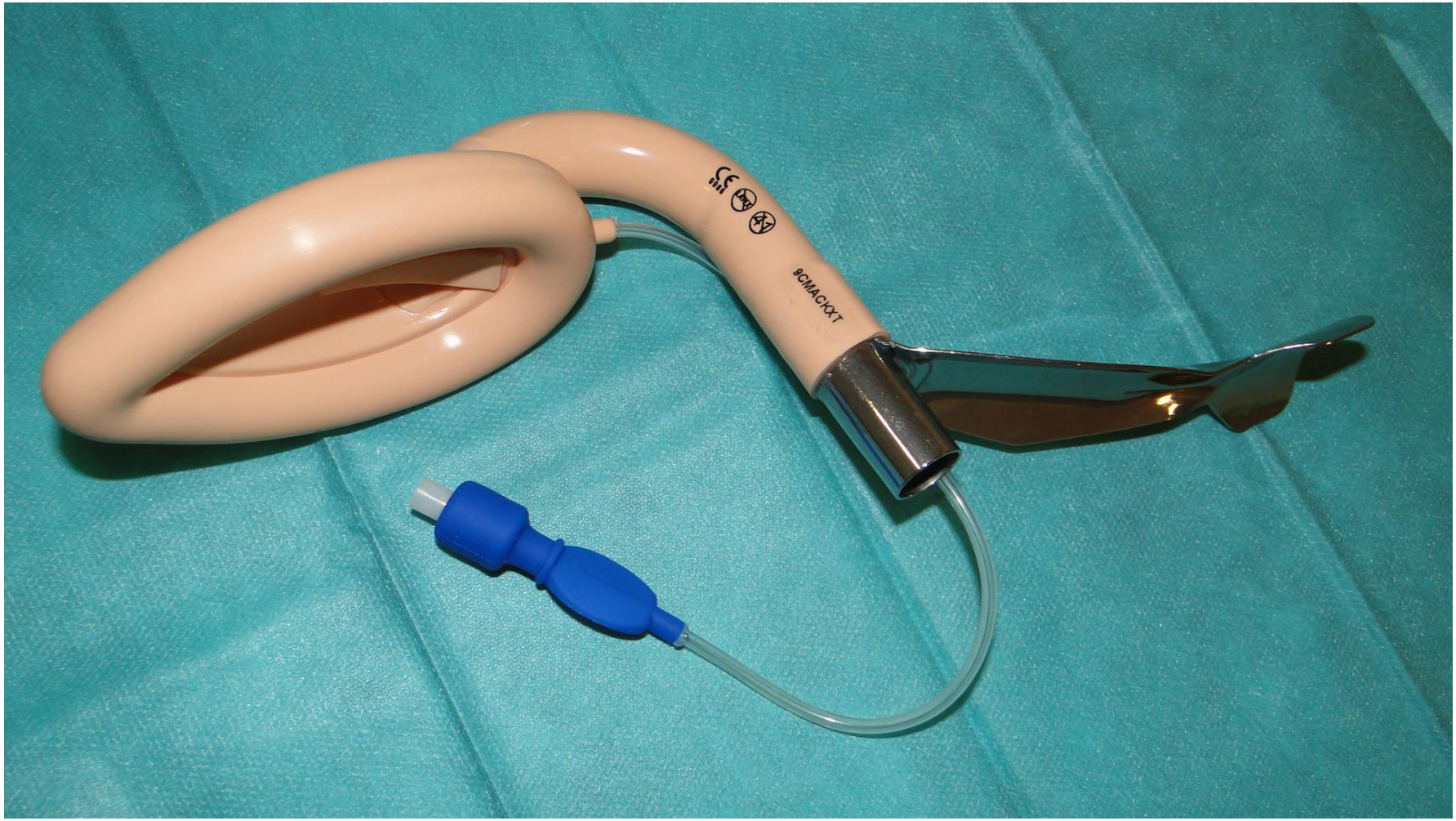

HOSPITAL DA LUZ

Combitube

- O tubo esófago-traqueal é introduzido às cegas e permite adequada ventilação independentemente de sua posição ser esofágica ou traqueal.

- O uso de laringoscópio, com a finalidade de elevar a mandíbula, facilita a inserção e diminui a incidência de complicações.

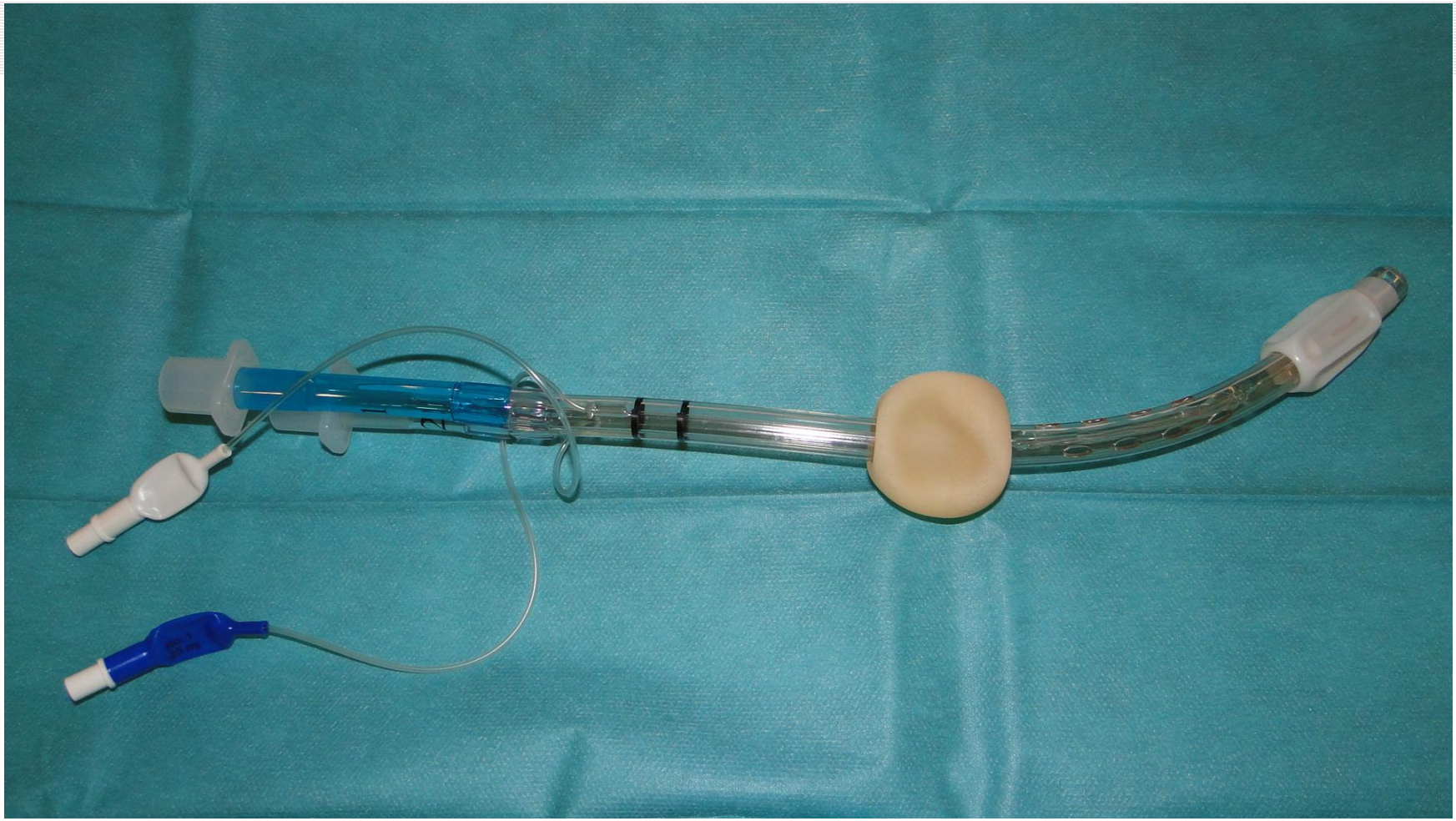

O tubo esofago-traqueal é um tubo de duplo lúmen com 2 balões e um lúmen se assemelha ao obturador esofágico, com fundo cego e perfurações laterais na altura da faringe o outro lúmen apresenta a extremidade distal aberta similar ao um tubo traqueal convencional

Combitube

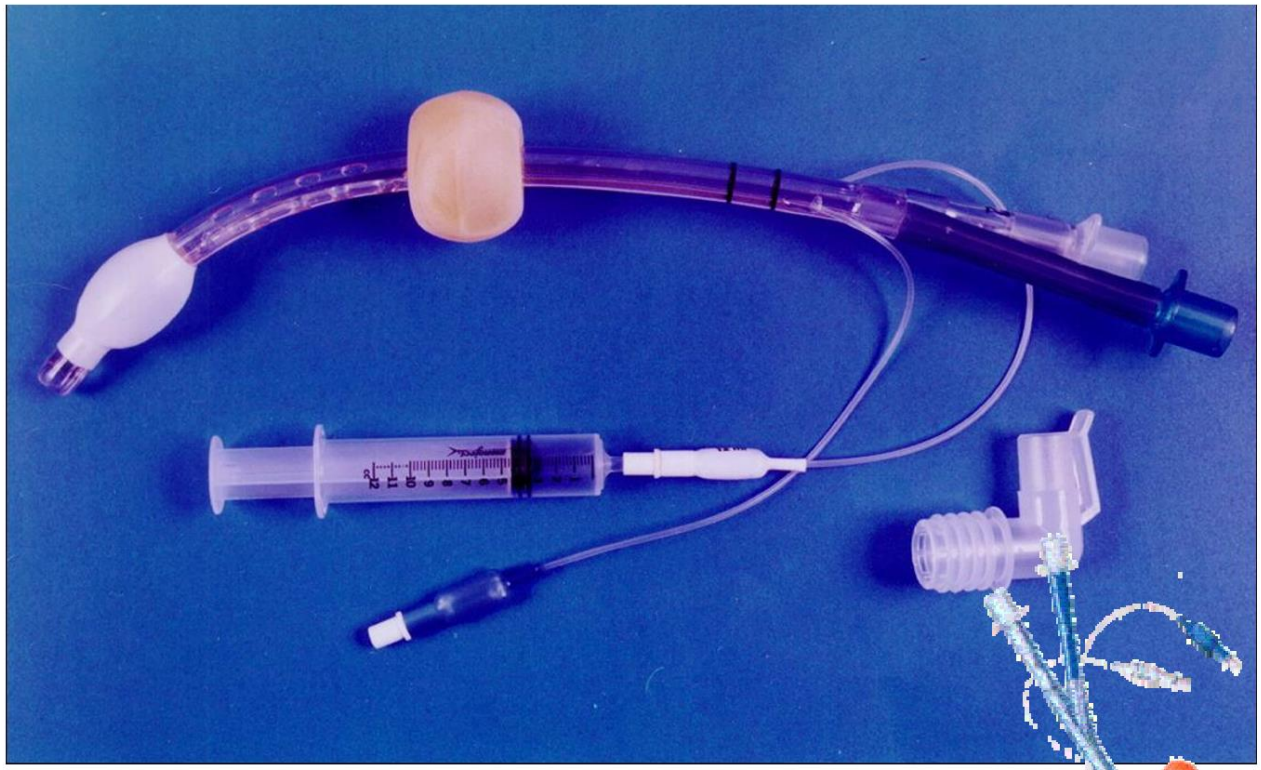

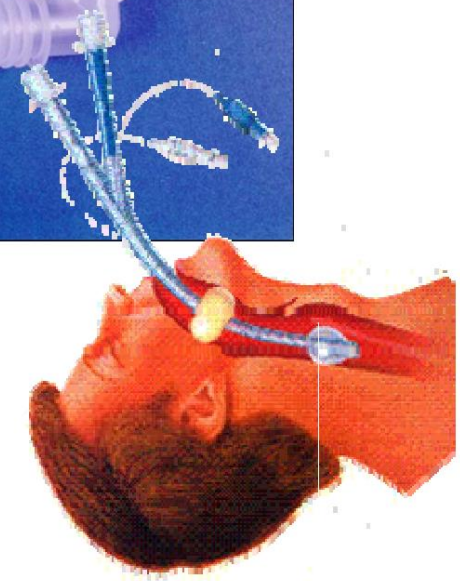

HOSPITAL DA LUZ

Combitube

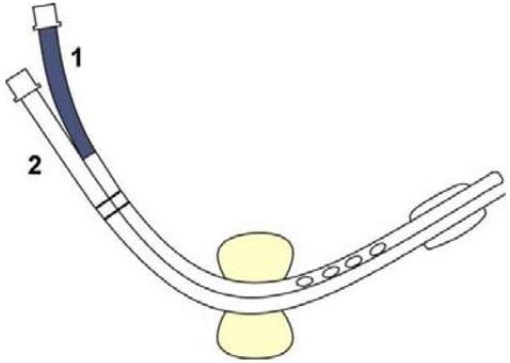

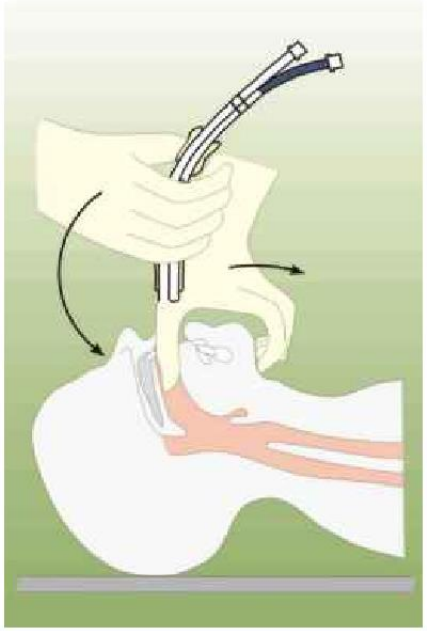

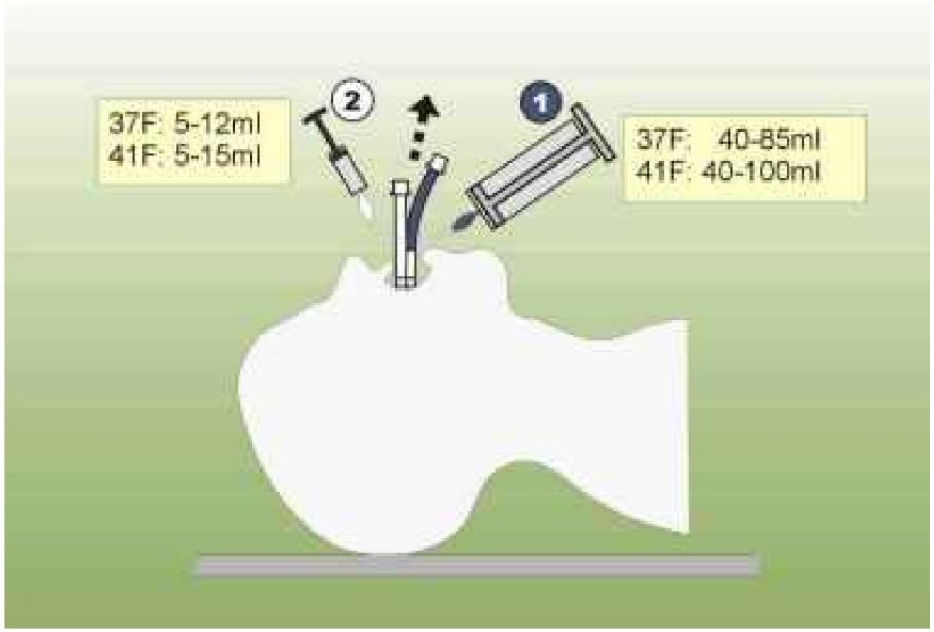

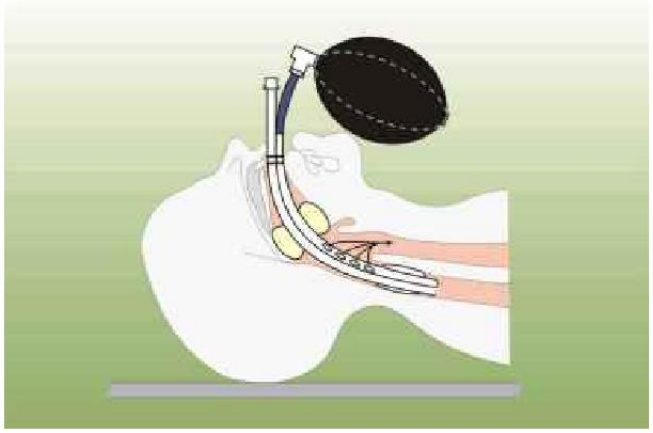

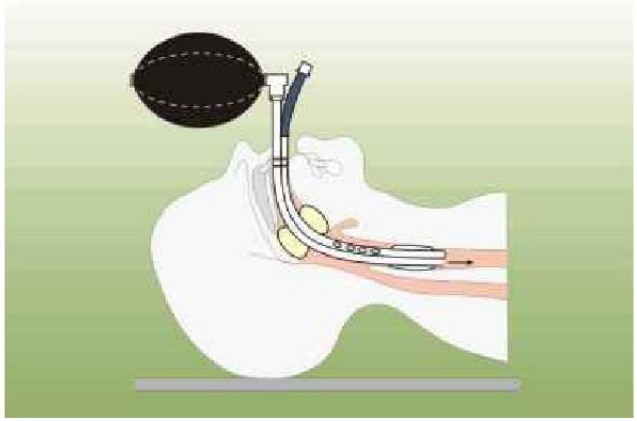

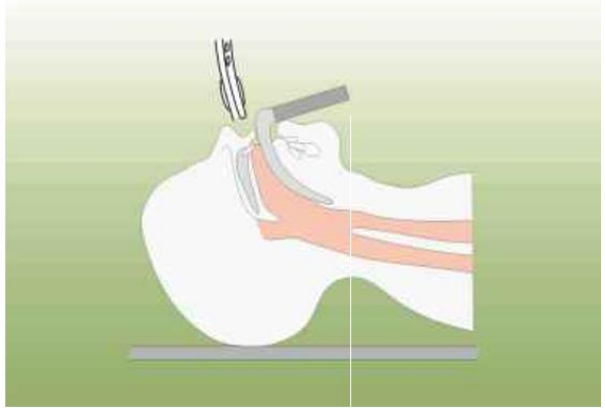

HOSPITAL DA LUZ

Entubação por fibroscopia

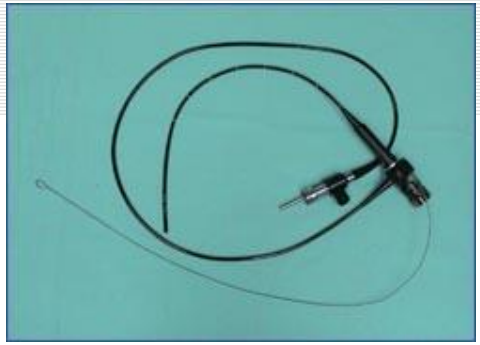

- A intubação traqueal com o uso do fibroscópio é uma técnica muito eficiente para a intubação difícil.
- Quando bem conduzida, é bem aceite pelos pacientes, sendo menos traumática e com menor resposta cardiovascular comparativamente a outros métodos de IT “acordado”.
- A fibroscopia possibilita IT tanto por via oral quanto nasal, e em todas as faixas etárias.
- Vantagens
  - permitir a avaliação da via aérea antes da intubação,
  - evitar a intubação esofágica ou endobrônquica não reconhecida,
  - confirmar o adequado posicionamento na traqueia do TT.

Cânulas orofaríngeas para fibroscopia

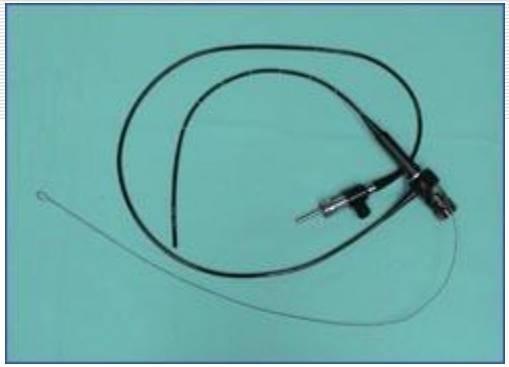

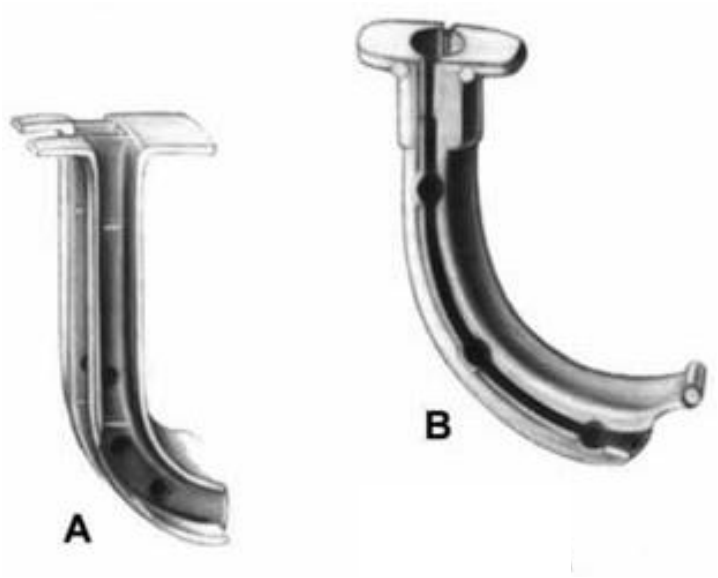

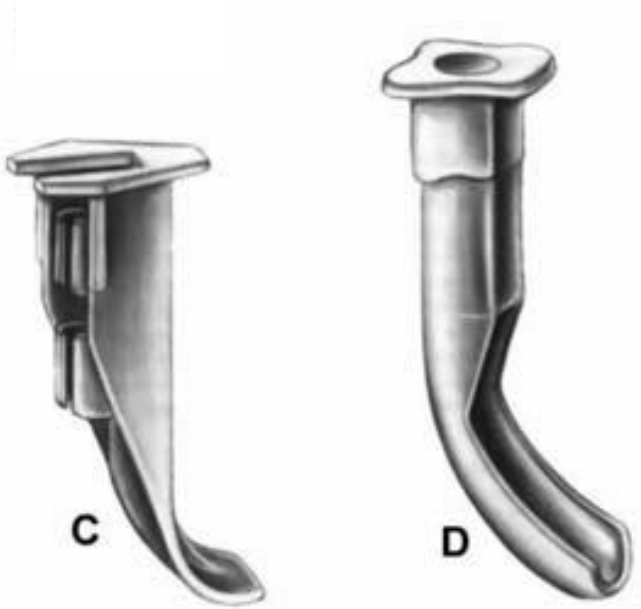

A. Luomanen;
B. Berman;
C. Ovassapian;
D. Williams.

HOSPITAL DA LUZ

Indicações para utilização do fibroscópio para entubação

- Intubação difícil prevista ou história anterior de intubação difícil;
- Trauma (de vias aéreas superiores - hematomas, lacerações;
- Instabilidade da coluna cervical;
- Alterações da face – pequena abertura da boca, hematomas, lacerações);
- Alterações congénitas das vias aéreas;
- Trismo devido a problema mecânico (anquilose de articulação temporomandibular);

HOSPITAL DA LUZ

Contra-indicações para entubação com broncofibroscópio

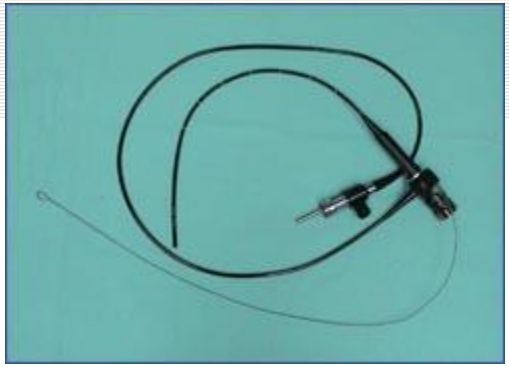

- Presença de quantidade excessiva de sangue ou secreções nas vias aéreas superiores, (relativa);
- Ventilação inadequada através do conjunto bolsa e máscara, (absoluta)

- Como principais causas de falhas podemos citar:
  - falta de treino e experiência;
  - presença de secreções, sangue e edema das estruturas;
  - anestesia local insuficiente;
  - espaço reduzido entre a ponta da epiglote e a parede faríngea posterior;
  - anatomia das vias aéreas distorcida;
  - incapacidade para avançar o TT ou retirar o fibroscópio.

Cricotiroidotomia

- Quando a via aérea está comprometida e as tentativas de entubação falharam, a cricotiroidotomia deverá ser considerada.
- A técnica permite uma ventilação eficaz e permite ultrapassar as limitações da ventilação por agulha transtraqueal.
- Há múltiplos kits de cricotomia disponíveis.
- Complicações possíveis
  - Hemorragia intratraqueal
  - Pneumotórax
  - Pneumomediastino
  - Punção esofágica

Cricotiroidotomia

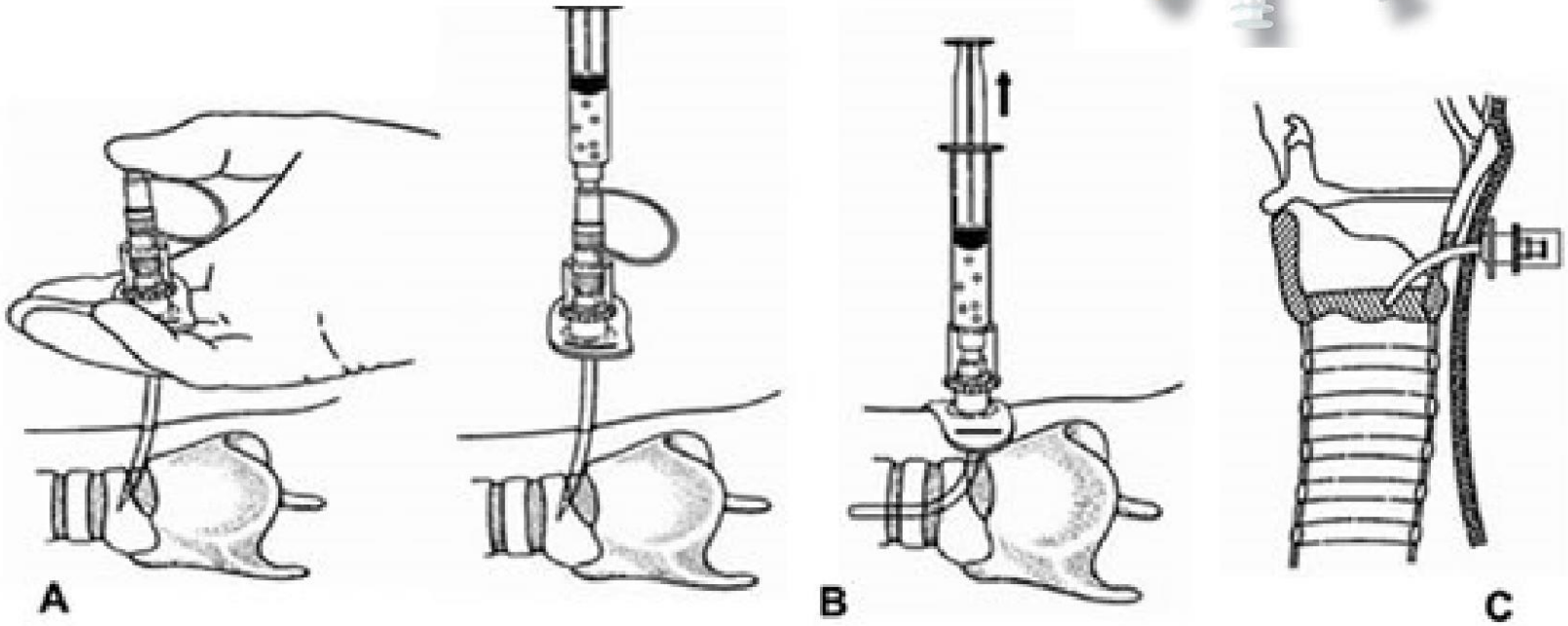

HOSPITAL DA LUZ

Ventilação por jato transtraqueal

- A ventilação a jato transtraqueal (VJTT) é realizada através de uma cricotiroidostomia com cateter.
- É uma técnica relativamente segura e eficaz na situação de emergência ***"não intubo, não ventilo".***
- A VJTT é mais rápida, mais simples e apresenta menor sangramento do que a cricotiroidostomia cirúrgica.
- Entretanto, tem caráter provisório até o estabelecimento de uma via aérea definitiva.
- A idade não é uma contra-indicação à VJTT, sendo esta a via de escolha para crianças abaixo de 12 anos.

Ventilação com Jato Transtraqueal

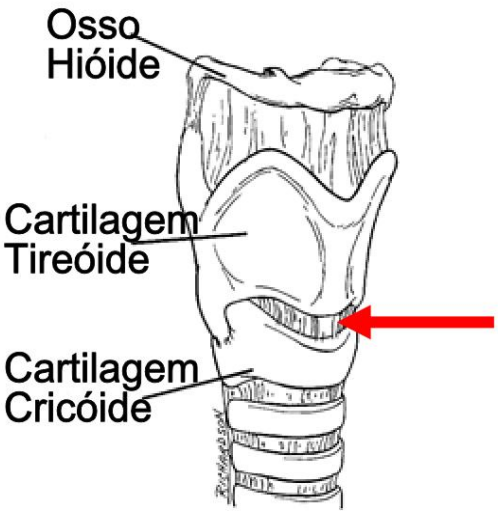

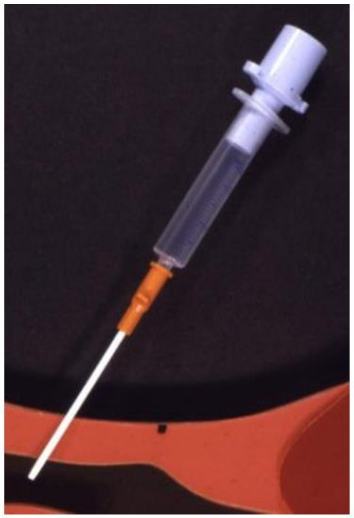

- Punção Cricotireoidea
- Cat. 16 ou 14 G
- Seringa 3 mL + AMBU
- Ventilação com Jato

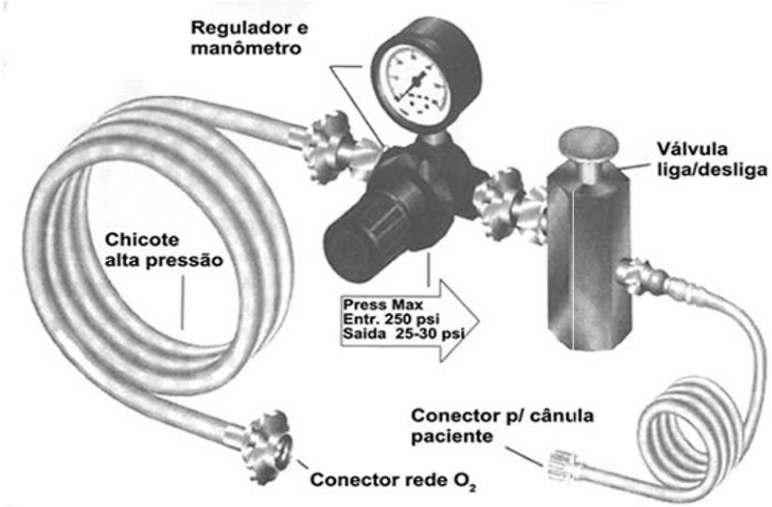

HOSPITAL DA LUZ

- A intubação retrógrada **(IR)** consiste na passagem retrógrada para a traqueia, por via oral ou nasal e às cegas, de um TT guiado por um fio ou cateter previamente introduzido através da membrana cricotiróidea e aflorado na orofaringe.

- A IR é uma técnica indicada para as situações electivas onde uma VAD tenha sido antecipada.

- **A IR nunca deve ser utilizada em casos de emergência do tipo *"não intubo, não ventilo"*.**

Entubação Retrógada

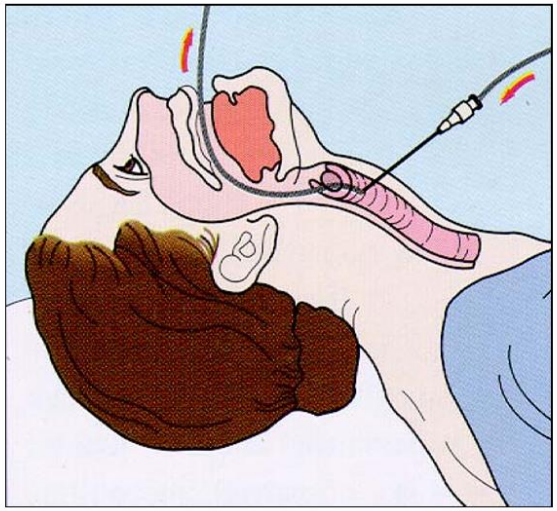

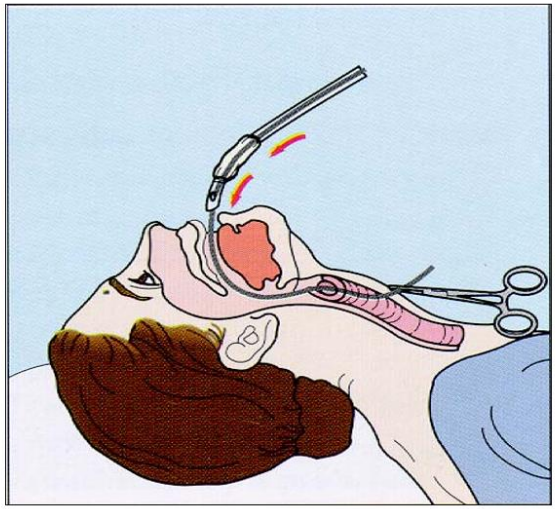

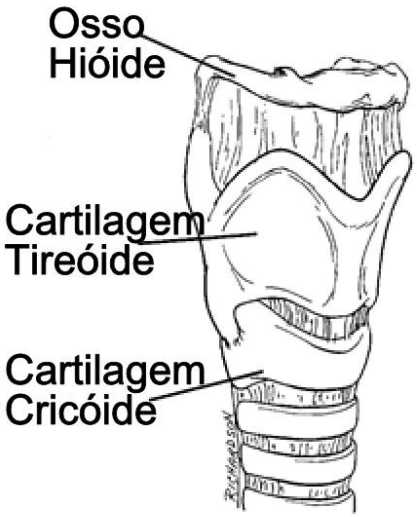

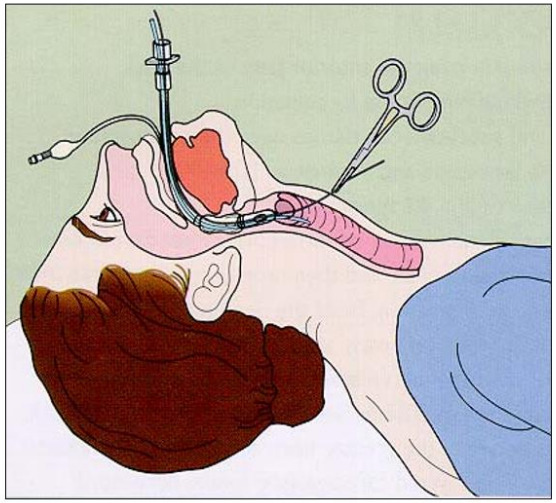

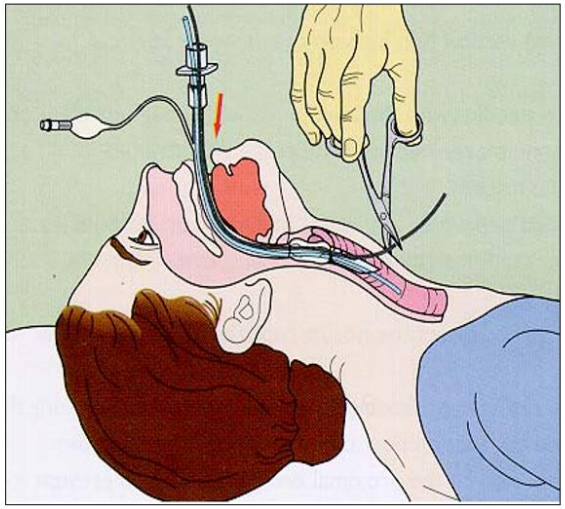

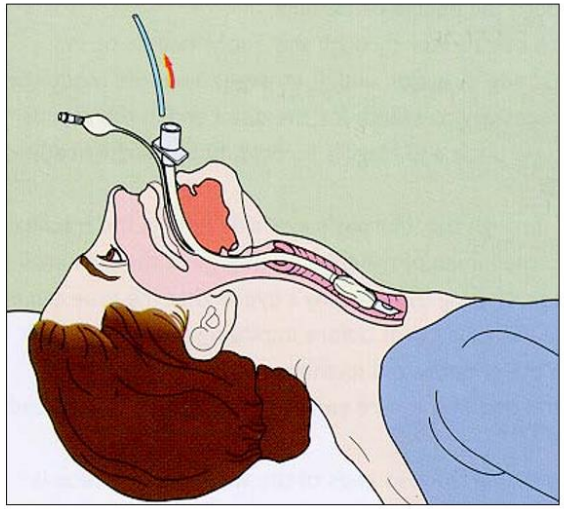

- Como contra-indicações da IR podemos citar:
  - dificuldade na palpação da membrana cricotiróidea (tumor, obesidade, deformações anatómicas significativas),
  - patologia na laringe (neoplasia ou estenose),
  - infecção (abcesso pré-traqueal)
  - coagulopatias.

Algorítmo de via aérea difícil

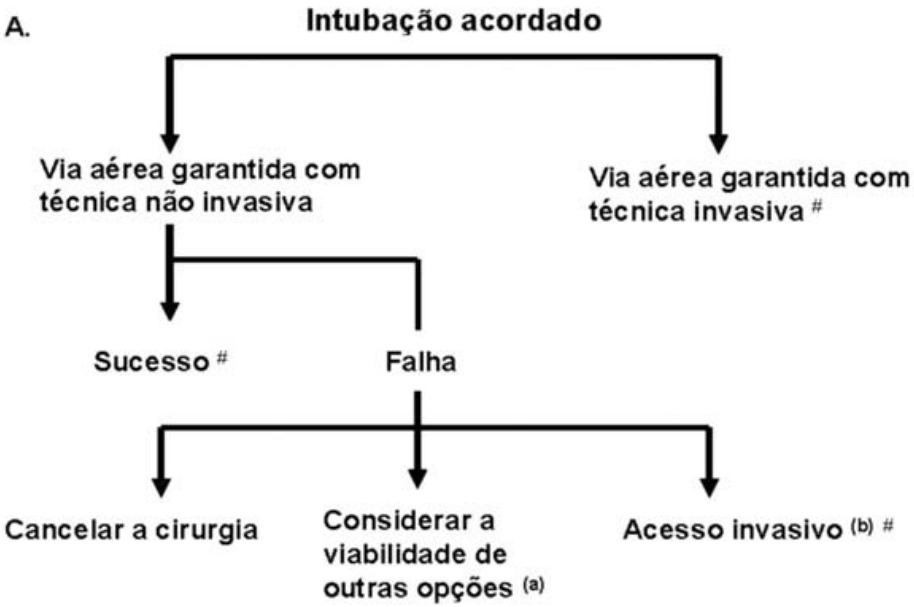

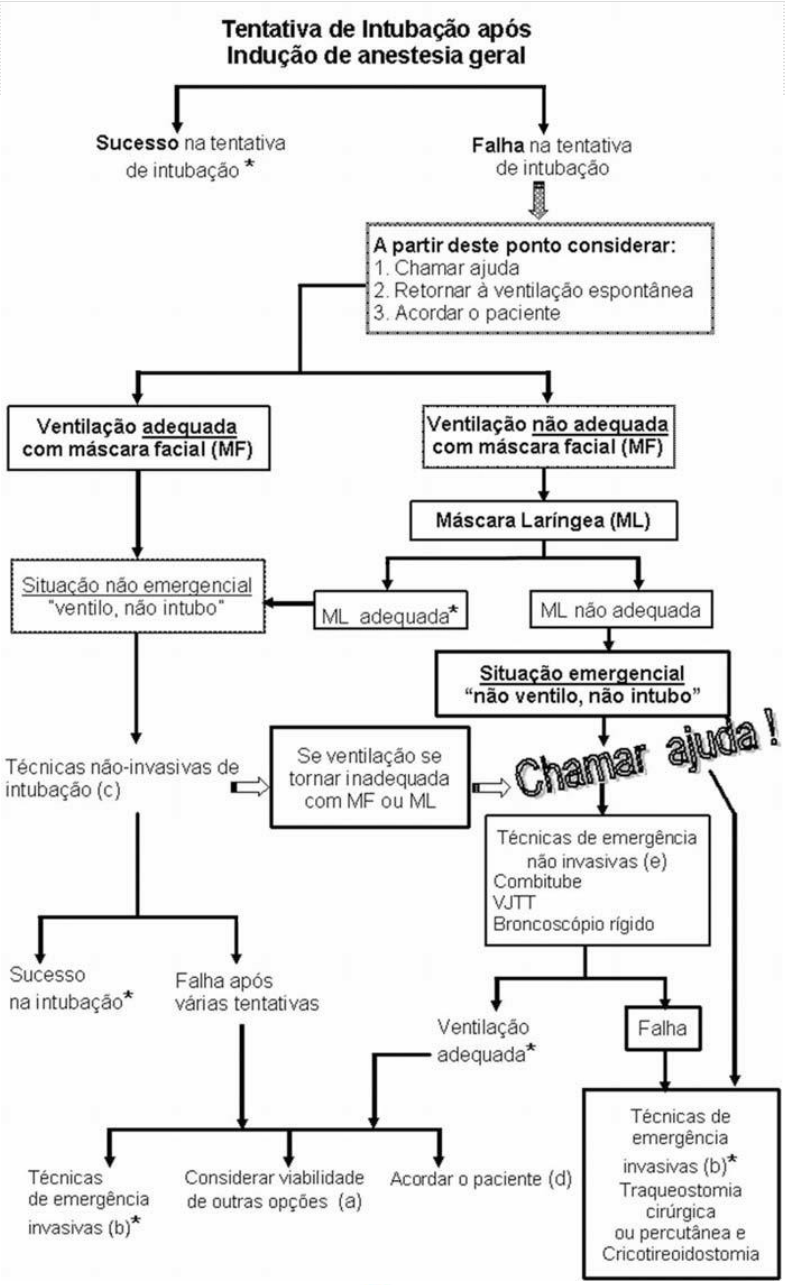

HOSPITAL DA LUZ

- Capnografia
- Indicadores Colorimétricos de CO_2
- Expansibilidade torácica
- Ausculta torácica
- Ventilometria

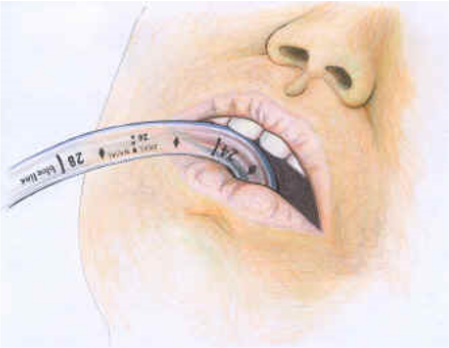

FIXAÇÃO

- Critérios para extubação
  - Ventilação espontânea e adequada
  - Força muscular adequada
    - Reversão do bloqueio neuromuscular
    - 5s de tetania, elevação da cabeça e capacidade de aperto de mão
  - Estabilidade HD e metabólica
  - Capacidade de controlo da via aérea
    - Cumpre ordens, reflexo gag e da tosse
  - Em casos selecionados extubar directamente para VNI

Via aérea pediátrica - Considerações

- Grande occipital
  - Precisa de um rolo nos ombros mais do que uma almofada na cabeça
- Língua grande em comparação com a restante orofaringe
- Epiglote alongada e mais rija
  - Lâmina direita mais frequentemente utilizada
- Ponto mais estreito da laringe
  - Nível da cartilagem cricóide nas crianças
  - Nível das cordas vocais nos adultos
- Cordas vocais têm uma orientação mais cefálica
- Cordas vocais têm uma orientação mais no plano transverso

Via aérea pediátrica - Considerações

- Maioria das crianças têm uma via aérea mais fácil
- VO2 elevado----- rápida dessaturação
- Atenção à resposta vagal à laringoscopia directa
- ID ETT= Idade/4 + 4 (variável)
- Confirmar a presença de fugas (< 25 cmH20)

Conclusões

- Sempre que possível avaliar o doente antes do procedimento e programar alternativas no caso de via aérea difícil
- No caso de dificuldade em entubar, procurar as alternativas com as quais se sente mais treinada e confortável
- Evitar traumatismo da via aérea e optar por passar para medidas alternativas precocemente
- Pedir ajuda!!!!

Bibliografia aconselhada

- Caplan RA, Posner KL, Ward RJ. Adverse respiratory events in Anesthesia: a closed claims analysis. Anesthesiology 1990;72(5):828-833.

- Caplan RA, Benumof JL, Berry FA. Practice guidelines for management of the difficult airway. A report by the American Society of Anesthesiologists Task Force on Management of the Difficult Airway. Anesthesiology 1993;78:597-602.

- Farmery AD, Roe PG. A model to describe the rate of oxyhaemoglobin desaturation during apnoea. Br J Anaesth 1996;76(2):284-91.

- Alan N Sandler AN, Doyle DJ. The Difficult Airway - Anesthesiology Clinics of North América. Vol. 13, Philadelphia: W.B. Sauders Company 1995;259-276.

- Combes X, Le Roux B, Suen P, Dumerat M, Motamed C, Sauvat S, Duvaldestin P, Dhonneur G: Unanticipated difficult airway in anesthetized patients: Prospective validation of a management algorithm. Anesthesiology 2004; 100:1146 –50